Lucaggiori

Dott. B. LUNGHETTI

E 4 Tc
65

Sopra un caso di cosidetto "tumore del condotto ipofisario"

ROMA
TIPOGRAFIA DEL SENATO
—
1914

Dott. B. LUNGHETTI

Sopra un caso di cosidetto "tumore del condotto ipofisario"

ROMA
TIPOGRAFIA DEL SENATO
—
1914

Estratto da *Tumori*, Anno III, Fasc. IV

ISTIT. DI ANATOMIA PATOLOGICA DELLA R. UNIV. DI SIENA
DIRETTO DAL PROF. O. BARBACCI

Dott. B. LUNGHETTI
AIUTO E LIBERO DOCENTE

Sopra un caso di cosidetto "tumore del condotto ipofisario" (1)

L'interesse sempre maggiore che va assumendo lo studio delle correlazioni funzionali che passano tra le varie ghiandole a secrezione interna e della importanza che a ciascuna di esse compete nella patogenesi di alcuni stati morbosi generali credo giustifichi pienamente la descrizione di quanto a carico di esse fu da me riscontrato in un soggetto, nel quale uno di questi speciali stati morbosi si accompagnava ad una forma blastomatosa della regione ipofisaria, la quale inoltre presentò in se stessa delle particolarità strutturali di un certo interesse.

L'osservazione si riferisce ad un giovane di 19 anni morto nella clinica medica generale di questa Università dopo varî mesi di degenza.

Dalla storia clinica ch'io riferisco da una memoria del collega prof. Romani, tranne il sospetto che la madre abbia in gioventù contratta la sifilide, nulla risulta a carico del gentilizio.

Il paziente ebbe il morbillo in tenera età; di più, da un epoca dell'infanzia ch'egli non sa precisare, sofferse di cefalea fronto-occipitale che si presentava di solito ad accessi della durata variabile da poche ore a due o tre giorni; talvolta l'insorgenza della cefalea era accompagnata da vomito che si ripeteva una o due volte nel corso della giornata e che lo lasciava molto abbattuto. Ebbe qualche volta vertigine: raramente lipotimie. Si sa anche come fin da quell'epoca è sempre stato triste, frequentemente oppresso da un senso di debolezza generale, ha vissuto completamente isolato e neppure da bambino ha provato attrattiva pei giuochi comuni dell'infanzia.

Nell'aprile del 1910 cominciò a notare una forte diminuzione del visus dall'occhio destro col quale vedeva gli oggetti come velati. Nel giugno successivo ebbe

(1) Nota comunicata alla settima riunione della Società Italiana per il progresso delle scienze, tenuta in Siena dal 22 al 27 settembre 1913 (con dimostrazione dei preparati relativi).

uno dei soliti accessi di cefalea e vomito, accompagnato, questa volta da febbre, durata tre giorni. Alzatosi da letto si accorse che si erano grandemente accentuati i disturbi visivi dell'occhio destro, e che si erano stabiliti presso a poco colla stessa intensità nell'occhio sinistro, di modo che non vedeva quasi più nulla. Recatosi in una clinica oculistica vi rimase degente per circa un mese e ne uscì, sembra, migliorato dei disturbi oculari. Ma ben presto tornò a peggiorare per cui si ricoverò in un ospedale di Roma ove si trattenne nove mesi senza vantaggio apprezzabile. Dopo un breve soggiorno a domicilio venne infine ammesso nella clinica oculistica della nostra Università, dalla quale passò alla clinica medica il 13 gennaio 1912.

L'esame obiettivo allora eseguito dette i seguenti risultati.

L'ammalato, di aspetto apatico, decombe nel letto supino, abbandonato sui cuscini. Di statura piuttosto piccola, presenta conformazione e costituzione scheletrica perfettamente regolari, cranio dolicocefalo; colorito della pelle e delle mucose pallido, cute bianca, sottile, vellutata di aspetto femmineo. Si nota pure la mancanza completa di peli ai genitali che si presentano piccolissimi, quasi atrofici. Il pannicolo adiposo sottocutaneo appare notevolmente sviluppato specie in corrispondenza delle regioni mammarie dove costituisce due masse simili a mammelle femminili. Assenza di lesioni trofiche.

L'esame dell'apparato respiratorio, circolatorio, digerente fu completamente negativo.

A carico dei nervi cranici si riscontrò anisocoria: la pupilla destra è rigida, la sinistra reagisce debolmente alla luce. Riflesso corneale e congiuntivale normali. Visus eguale a zero dal lato destro; dal sinistro conta le dita alla distanza di un metro. L'esame oftalmoscopico dimostrò la papilla bianca, a limiti netti, e restringimento spiccato dei vasi retinici (atrofia primitiva del n. ottico).

Le masse muscolari apparvero mediocremente sviluppate: possibili tutti i movimenti attivi e passivi, coordinazione perfetta; dinamometria della mano destra 75, della sinistra 57.

Riflessi superficiali e profondi normali: assente il fenomeno di Babinsky. Spiccati i riflessi vaso-motori. Sensibilità tattile, dolorifica, termica, igrica, elettrica, normali; come pure il senso muscolare e stereognostico.

La stazione eretta è possibile tanto ad occhi aperti che ad occhi chiusi, tanto a gambe unite che divaricate, tanto sopra un solo arto che su ambedue. La deambulazione è un po' incerta per la cecità quasi completa dell'infermo. Non ha vertigini, nè manifesta tendenza a cadere indietro o di lato. Nessun disturbo si nota a carico degli sfinteri.

Le urine oscillanti da 1000 a 1400 cc. nelle 24 ore dimostrarono all'analisi chimica basso contenuto ureico, assenza di elementi patologici, compreso il glucosio e il pentosio.

L'esame del sangue dette i seguenti risultati: Hb 45 %; globuli rossi: 2,800,000, globuli bianchi 9300; rapporto: 1 : 301.

Negativa fu la reazione del Wassermann: come pure nessun effetto ebbe l'iniezione di 5 mmg. di tubercolina. La puntura lombare mostrò un notevole aumento

della pressione endorachidea e dette esito a liquido perfettamente limpido e incoloro nel quale nulla di notevole si riscontrò coll'esame chimico e microscopico.

Durante la degenza in clinica l'infermo ebbe quasi sempre cefalea a carattere gravativo, di solito non molto intensa, ma che ogni 10–15 giorni improvvisamente si faceva violentissima e si accompagnava a vomito coi caratteri del vomito cerebrale. Gli accessi, lasciati a sè, duravano da due a otto giorni al termine dei quali scompariva il vomito, la cefalea si faceva tollerabile e l'ammalato ricadeva nello stato abituale di apatia e di mutismo.

Il paziente, sempre docile e rassegnato, solo una volta, insistendo l'infermiere per praticargli un clistere, ebbe da prima lievi fatti di eccitazione poi quasi un accesso maniaco con grida e tendenza a fuggire dal letto. Dopo un'ora tutto si dileguò, l'infermo tornò calmissimo e il mattino dopo non ricordava nè gli atti commessi, nè le parole pronunziate. L'appetito fu sempre scarsissimo, l'alvo ostinatamente chiuso.

Il 20 luglio 1912, senza che nessun fatto nuovo fosse sopraggiunto, il paziente morì improvvisamente alle ore 17.30.

L'autopsia eseguita il 22 luglio a ore 8 ant. dimostrò i seguenti fatti.

Cadavere di statura piuttosto piccola (1.52) con scheletro ben conformato e proporzionato. Stato della nutrizione discreto. Cute e mucose pallide. Lineamenti del viso e aspetto generale del corpo molto delicato. Genitali esterni poco sviluppati, di aspetto infantile, specie per la piccolezza del pene lungo appena quattro centim.: lo scroto invece è relativamente voluminoso e vi si palpano i testicoli che rivelano una posizione e una consistenza normale. Mancanza completa di peli in corrispondenza del pube, delle ascelle, della faccia anteriore del torace. Ventre pianeggiante. Masse muscolari esili, parzialmente rigide.

Aperta la cavità cranica si nota un leggero aumento di tensione della dura meninge la quale appare diffusamente inspessita e congestionata. Le circonvoluzioni cerebrali sono uniformemente appiattite: la pia meninge della convessità è poco irrorata di sangue. Pungendo i ventricoli laterali attraverso il corpo calloso fuoriesce abbondante liquido limpido incoloro.

Sollevando i lobi frontali si vede subito come dalla sella turcica sporga una massa rotondeggiante del volume di un mandarino che sposta e comprime le parti soprastanti del cervello colle quali prende solo rapporto di contiguità, in modo che riesce facile asportare la massa cerebrale lasciando in sito il tumore; il quale appare allora di forma globosa, fortemente aderente alla base del cranio con una specie di cingolo non molto marcato al livello del diaframma ipofisario. Dalla sommità del tumore s'innalza inoltre una sporgenza corta e rotondeggiante mentre un'altra simile sporge dalla faccia laterale sinistra nella fossa cerebrale media corrispondente.

La superficie del tumore è liscia, di colorito grigiastro con residui di pia madre aderenti; a ridosso della faccia anteriore si nota poi una bandelletta trasversale nastriforme che per l'aspetto e la disposizione si manifesta sicuramente per il chiasma ottico fortemente compresso e atrofizzato da parte del tumore. Questo ha in complesso una consistenza fluttuante, ma con una palpazione accurata si avverte che,

mentre nella massima parte della sua estensione la parete è sottile e cedevole, appare resistente e di consistenza quasi cartilaginea nella faccia destra e verso la base della sporgenza notata sull'apice del tumore.

Inciso in questo punto il tumore ne fuoriescono e si raccolgono accuratamente circa 50 cc. di un liquido rosso bruno, fortemente torbido con degli stracci di tessuto nel quale si vedono sospese delle goccie di grasso e delle squamette minute, splendenti bianco-giallastre. Dirò subito che, esaminato al microscopio, questo liquido apparve straordinariamente ricco di globuli rossi in massima parte ben conservati, con numerose tavole di colesterina, grosse cellule irregolarmente poligonali ripiene di goccie lipoidi e grassose, goccie di grasso libere, cellule con caratteri di elementi connettivali e detriti.

Svuotato così il tumore residuò nel suo interno una cavità molto irregolare nella quale si trovò insieme a coaguli sanguigni rosso-bruni, una massa molle, libera, del volume e della forma di una mandorla di colorito biancastro con qualche chiazza rossa, e piccole formazioni cistiche sporgenti alla superficie. Masse simili più piccole apparvero qua e là aderenti alle pareti della cavità.

Esaminando la base del cervello si nota, nella regione infundibulare, un'ampia nicchia corrispondente in gran parte al ventricolo medio fortemente dilatato il cui pavimento persiste in forma di una sottile lamina largamente lacerata nella parte centrale. I talami ottici sono fortemente compressi e spinti di lato: come pure i peduncoli cerebrali, le eminenze mammillari, appena riconoscibili, e le bandellette ottiche. L'esame interno del cervello rivela notevole dilatazione dei ventricoli laterali; anemia e forte edema della sostanza cerebrale.

All'apertura dell'addome si riscontrano i visceri in posizione relativa normale. Poco distese da gas le anse intestinali; nè il fegato nè la milza sporgono dall'arco costale. Notevole quantità di grasso si nota negli epiploon e nei mesenteri. Normale la posizione del diaframma.

Esaminando il torace si mettono in evidenza verso la base del collo evidenti resti del timo, che isolati dal cellulare circostante si mostrano in forma di un corpo allungato parallelamente all'asse del collo della lunghezza di 8 cm. circa e del peso di gr. 6,5. Essendo il cadavere richiesto dalla famiglia si esplorano per via sottocutanea gli organi del collo nei quali non si riscontrano fatti morbosi. In special modo la tiroide che si riesce ad asportare quasi completamente appare di forma, grandezza e aspetto normale.

Nulla di notevole si riscontra a carico del centro circolatario. L'esame dei polmoni rivela come i gangli dell'ilo destro sono ingrossati e caseificati, come pure nel lobo inferiore dello stesso lato l'esistenza di una piccola zona con pochi tubercoli caseificati parzialmente obsoleti.

La milza, un po' voluminosa, mostra nella sezione assai evidenti i corpuscoli malpighiani. Il fegato e il pancreas sono di aspetto normale. Le surrenali appaiono di grandezza normale: sono però estremamente ridotte di spessore il quale in diversi punti sorpassa di poco il millimetro: pesano complessivamente gr. 5.20. Normali apparvero i gangli simpatici vicini. I testicoli si presentano un po' piccoli, ma

di aspetto e consistenza normale: incisi mostrano nell'interno il parenchima pallido, molle. Pesano il destro gr. 15.5, il sinistro gr. 12.5.

Diagnosi anatomica. Tumore cistico della regione ipofisaria con forte compressione della base del cervello. Idrocefalo interno. Edema ed anemia cerebrale. Caseosi dei gangli dell'ilo polmonare destro con parziale invasione del polmone corrispondente. Infantilismo.

Si prelevano dal cadavere per un esame ulteriore frammenti di tutti i visceri che si fissano in formolo al 10 per cento, in alcool assoluto, in liquido di Zenker insieme alle masse molli trovate libere in seno al tumore. Questo, a forza di scalpello, si asporta insieme alla parte circostante della base del cranio, alla parte posteriore del setto nasale e delle coane, alla volta della faringe: l'intiero pezzo così costituito si fissa in formolo al 10 per cento.

Lo studio del caso, già interessante pei fatti ora esposti, lo divenne ancor più in quanto l'analisi chimica dei visceri, eseguita dal Romani in occasione delle sue ricerche sulla pentosuria, dimostrò notevole diminuzione del pentosio in tutti i visceri esaminati. Sottoposi quindi ad una minuta e metodica indagine tutto il materiale raccolto, cominciando dall'esaminare molto accuratamente il pezzo asportato dalla base del cranio.

A questo scopo eseguii prima di tutto una incisione circolare al livello della base del tumore asportando così tutta la parte di esso sporgente dalla sella e che si presentò in forma di una membrana di aspetto e consistenza fibrosa fortemente raggrinzata dal fissatore, nella faccia profonda della quale si notavano aderenti poche masse biancastre irregolari, molli e friabili. Lo spessore della membrana piuttosto rilevante verso il punto d'impianto, andava rapidamente assottigliandosi verso l'apice del tumore.

Asportata questa parte, la sella turcica apparve molto dilatata in forma di fossa regolarmente rotondeggiante del diametro di tre centimetri circa e profonda nella parte centrale 15 mm. circa. La metà posteriore di essa apparve occupata da un grosso coagulo sanguigno, rimosso il quale si pose in evidenza una superficie irregolarmente concava nel mezzo della quale si notava un'apertura piriforme a contorni abbastanza netti chiusa profondamente da masse di aspetto neoplastico diffusamente infiltrate di sangue. Nelle altre parti della sella si vedevano sporgere delle vegetazioni pianeggianti molli, tra le quali per il volume e per l'aspetto se ne distingue in modo speciale una, situata nel quadrante anteriore destro, per esser conformata tipicamente a cavolfiore e perchè, tentata con una pinza, rivela una consistenza quasi ossea ed una forte aderenza alle parti sottostanti. Invece il quadrante anteriore sinistro è quasi libero da vegetazioni e qui la superficie della fossa è abbastanza liscia e regolare.

Esaminando dall'innanzi i seni sfenoidali, si vede come dalla parete posteriore del destro sporge e si spinge innanzi lungo il setto mediano una masserella rotondeggiante liscia del volume di un nocciolo di ciliegia. Nella volta del faringe si notò poi uno sviluppo piuttosto forte dell'amigdala faringea.

Onde procedere con maggior facilità all'esame interno del pezzo, questo venne

sottoposto per qualche giorno all'azione di una soluzione di acido nitrico al 10 per cento, in modo che fu possibile farne una sezione lungo il piano sagittale. Da questa apparve chiaramente come il tumore, corrosa la parete posteriore della sella, si era fatto strada nelle parti ossee sottostanti usurandole in basso fino alla volta del faringe, indietro fin presso la sincondrosi sfeno-occipitale, all' innanzi fino a raggiungere i seni sfenoidali: restava invece ben conservata la metà anteriore della parete della sella.

Così estesa, la porzione profonda del tumore apparve nella sua parte centrale occupata da un voluminoso coagulo sanguigno con qualche frammento di tessuto neoplastico impigliato. Verso la periferia il neoplasma s' infiltrava diffusamente nell'osso in modo che non si scorgeva un limite di demarcazione netto.

Esaminato così il pezzo, si distaccarono dai varî punti di esso dei frammenti i i quali vennero inclusi in celloidina, sezionati e colorati in diversa maniera. Invece le vegetazioni molli e le masse simili trovate libere nell' interno del tumore, non contenendo parti calcificate, vennero direttamente incluse in paraffina.

Cominciando dalla descrizione delle masse libere, l'esame microscopico prima di tutto rivelò in esse un perfetto stato di conservazione, secondariamente una struttura completamente rispondente a quella delle vegetazioni molli trovate aderenti alle pareti della cavità del tumore. Il che m' indusse subito a ritenere che le masse libere rappresentassero frammenti di queste distaccatisi in un'epoca molto recente e poichè, come abbiamo visto, nel tumore esistevano segni di un'abbondante e recente emorragia, mi parve anche logico cercare la causa del distacco nell'azione meccanica dell'effusione sanguigna.

Tanto le masse libere quanto le vegetazioni molli della parete esaminate a piccolo ingrandimento, apparvero in massima parte costituite da tanti spazi, più o meno ampi e irregolari, ripieni di una sostanza con caratteri un po' diversi, in qualche punto abbondantemente infiltrata di sangue, e delimitati da sepimenti irregolarmente conformati per l'esistenza nel loro tragitto di tratti più o meno rigonfi e di corte papille, nei più grossi dei quali si distingue una parte centrale più chiara limitata alla periferia da un epitelio cilindrico semplice. Qua e là detti sepimenti si addensano in punti nodali e, tanto a questo livello che nei tratti più grossi, contengono nel loro interno degli accumuli più o meno voluminosi di cellule squamose ialine, prive di nucleo, simili talvolta alle perle del cancro. In complesso si ha da prima l' impressione che queste parti risultino di tante cisti strettamente stipate tra loro.

Però osservando i preparati a più forte ingrandimento è facile rilevare tanto a carico dei setti che degli spazi interposti, dei fatti che dimostrano chiaramente come si tratti di una disposizione molto diversa.

È possibile cioè costatare che molti di quelli spazi sono completamente occupati da un tessuto connettivo delicatamente fibrillare contenente in discreto numero degli elementi cellulari coi soliti caratteri di cellule connettivali fisse. In altri spazi poi si nota come, mentre le cellule vanno gradatamente scomparendo, la trama fibrillare diviene sempre più lassa per accumularsi in essa di una sostanza che si tinge debolmente coi colori propri della mucina. In altri infine, a cominciare dalla

parte centrale dello spazio, si vedono comparire delle zone nelle quali tanto le cellule che la trama fibrillare si disgregano per cambiarsi in una massa informe, finamente detritica, che può estendersi fino a contatto dei setti, simulando così l'esistenza di una vera ciste.

Un fatto che merita di esser ricordato è che i vasi che si trovano in seno a questo connettivo rimangono pervi anche quando la degenerazione del tessuto circostante è piuttosto avanzata, di modo che si comprende con quanta facilità la parete del vaso, non più sostenuta dalla contropressione del connettivo che l'attornia, e spesso in preda essa pure a degenerazione ialina, si rompa dando luogo ad emorragie più o meno imponenti.

E che queste siano state un'evenienza più volte ripetutasi lo dimostra chiaramente il fatto che in tutti i punti del tumore si trovano delle zone di connettivo riccamente infiltrate da zolle di pigmento giallo-bruno coi caratteri chimici del pigmento ematico. Costatazione questa che potrebbe forse spiegarci alcuni dei fenomeni clinici presentati dal paziente quali il rapido peggioramento dei sintomi più volte verificatosi, e la morte improvvisa, che potrebbero imputarsi all' emorragie sopraricordate ed al brusco aumento della pressione endocranica ad esse consecutivo, e mal tollerato dal cervello appunto per la sua rapidità (Hippel).

Esaminando d'altra parte la struttura dei setti si vede che i più sottili sono costituiti da due strati di epitelio cilindrico semplice in mezzo ai quali si trovano interposte delle cellule di forma appiattita o indeterminata fornite di un grosso nucleo vescicolare povero di cromatina. Nelle trabecole più voluminose persiste cogli stessi caratteri l'epitelio cilindrico basale, mentre verso il centro si trovano da prima delle cellule poligonali, e più o meno appiattite, infine degli elementi di forma irregolarmente stellata. (Tav. II, fig. 5).

In mezzo a queste cellule epiteliali si trovano innicchiati gli accumuli di elementi squamosi sopra ricordati. Anche a forte ingrandimento essi appaiono completamente sforniti di nucleo: però colorati colla ematossilina di Heidenhain e col metodo di Gram-Weigert dimostrano nel loro interno un reticolo cromofilo estremamente delicato esteso uniformemente a tutto il corpo cellulare tranne una grossa lacuna sferica centrale al posto del nucleo. Cogli stessi metodi talvolta si mettono in evidenza verso la periferia degli accumuli altre forme cellulari, visibili del resto anche nei comuni preparati, con nucleo discretamente conservato, nel cui protoplasma si vedono delle sfere di una sostanza omogenea cromofila che han tutto l' aspetto di goccie di eleidina. (Tav. II, fig. 6). Risulta quindi chiaramente che questi accumuli sono costituiti da cellule corneificate. Queste solo di rado sono disposte nell'accumulo concentricamente come nelle perle del cancro: per lo più sono invece sovrapposte a strati irregolari formando dei cumuli spesso tanto voluminosi che fuoriescono dal setto epiteliale e giacciono, almeno in parte, liberi nel connettivo. Non è infine molto raro di trovare isolate tra gli elementi epiteliali stellati o poligonali delle cellule di forma sferica coi caratteri di una corneificazione più o meno completa.

Noto fin d'ora il fatto che tanto le cellule isolate che gli accumuli di elementi

*

corneificati sono direttamente circondati da cellule epiteliali senza alcuna speciale caratteristica, in particolar modo poi non vi sono cellule spinose: solo in qualche punto ho veduto a ridosso degli accumuli alcuni elementi poligonali separati da una sottile fessura nella quale però non ho potuto con certezza veder delle spine.

Anche in seno ai setti epiteliali si vedono talvolta dei fenomeni degenerativi i quali si manifestano da prima col fatto che le cellule centrali di forma stellata perdono i prolungamenti, più tardi anche i nuclei si raggrinzano e si frammentano di modo che si ha la formazione nel centro del setto di una massa detritica la quale, estendendosi fino allo strato basale cilindrico, può anche più da vicino simulare la esistenza di una ciste, colla quale apparenza si accorda anche l'orientamento dell'epitelio. Il fenomeno però non è mai molto cospicuo.

Più spesso è dato osservare un altro fatto che interessa contemporaneamente l'epitelio e il connettivo sottostante.

In molti punti di queste parti del tumore si nota cioè che, nel limite divisorio tra i due tessuti, si deposita una sostanza da prima finamente granulosa, poi omogenea, la quale col metodo di Mallory si tinge in arancione vivo, coll'ematossilina ferrica di Heidenhain in nero intenso. Questa sostanza forma in principio un sottile strato interposto tra il connettivo e l'epitelio, più tardi s' infiltra anche tra gli elementi di questo che ne restano inglobati e disgregati. Si costituiscono così delle formazioni che talvolta simulano abbastanza da vicino delle lamine ossee; dalle quali però si differenziano pei caratteri delle cellule incluse, sempre più o meno degenerate, e per quelli della sostanza intermedia sprovvista o con traccie insignificanti di sali calcarei. (Tav. I, fig. 2).

Una struttura molto diversa da quella ora descritta troviamo in quella vegetazione a cavolfiore di consistenza ossea che abbiam visto sporgere nel quadrante anteriore destro della fossa. Anche in essa troviamo prima di tutto uno stroma di connettivo fibrillare molto ricco di elementi cellulari e con caratteri molto diversi nei varî punti della vegetazione. Vi troviamo cioè delle zone nelle quali sono molto abbondanti delle cellule fusate, pressochè della stessa forma e grandezza, in modo che nel loro insieme danno a queste zone l'aspetto di un sarcoma fusocellulare. In alcuni tratti domina invece uno straordinario polimorfismo cellulare, essendo il tessuto in varia proporzione infiltrato da numerose cellule rotonde più o meno voluminose, da plasmazellen, da cellule a granulazioni eosinofile, da elementi con nucleo in gemmazione. In qualche punto infine si trova molto abbondante il pigmento ematico in forma di zolle in parte libere, in parte contenute in grossi fagociti.

In seno a questa ganga connettivale troviamo in gran numero cumuli, in genere molto voluminosi, di cellule corneificate, alcuni dei quali conservano invariati i soliti caratteri, altri invece tendono a cambiarsi in una massa più o meno omogenea riccamente infiltrata di sali di calcio. Tanto a ridosso dei primi che dei secondi troviamo in gran numero delle grosse cellule giganti da corpo estraneo. Mancano quasi completamente i setti epiteliali ridotti a scarsi residui a contatto dei cumuli di cellule cornee.

In tutta l'estensione della vegetazione troviamo infine delle trabecole ossee più

o meno voluminose, le quali per il complesso dei loro caratteri si manifestano indubbiamente come il prodotto di una lenta ossificazione del connettivo.

Passando ora a descrivere la parte profonda del tumore, senza occuparci della porzione centrale invasa da un esteso coagulo sanguigno di recente produzione, in tutta la zona circostante noi troviamo nello stroma molte delle particolarità ora dette, compresa l'esistenza di tratti con aspetto sarcomatoide, i quali però anche a questo livello non hanno veri caratteri di produzione neoplastica, bensì quelli di una reazione cronica del connettivo. In diversi punti del connettivo troviamo inoltre delle trabecole ossee necrotiche.

Molto numerosi appaiono gli zaffi epiteliali i quali non differiscono essenzialmente da quelli finora descritti, per quanto se ne allontanino un po' per la forma e per la disposizione molto irregolari, e per il fatto che l'epitelio basale in molti punti appare costituito da elementi cilindrici molto più alti, e invia numerosi gettoni solidi in tutte le direzioni. Sempre numerosi si trovano dentro i cordoni epiteliali i cumuli di cellule corneificate, spesso liberi nel connettivo circostante e spesso accompagnati dalle solite cellule giganti.

Procedendo verso la periferia del tumore, le trabecole ossee divengono sempre più numerose e meglio conservate nei loro caratteri strutturali. In molti punti vediamo ad esse accollati in gran quantità degli osteoclasti, mentre in altri si scorgono lunghe serie di osteoblasti in piena attività funzionale: tuttavia predominano sempre i fatti di distruzione dell'osso. Negl'intervalli compresi fra le trabecole ossee troviamo un connettivo lasso riccamente vascolarizzato, spesso infiltrato di sangue il quale in alcuni punti mantiene ancora dei caratteri di midollo osseo, e in seno al quale compaiono in vario numero e coi soliti caratteri degli zaffi epiteliali.

Per terminare la descrizione del tumore dobbiamo ancora brevemente intrattenerci sulla struttura della volta della cavità pseudocistica e di quella parte del fondo della sella che apparve libero di vegetazioni.

La volta della pseudociste, da me esaminata nei punti più diversi, si presenta essenzialmente costituita da una membrana fibrosa la quale, mentre nella parte più alta è sottile e di struttura molto semplice, diviene più spessa verso il punto d'impianto sulla base del cranio e contiene nel suo interno qualche zaffo epiteliale e qualche trabecola ossea. Tra i suoi fasci fibrosi si trovano, più o meno ricchi, degli elementi cellulari in parte rappresentati dalle comuni cellule connettivali, in parte da elementi rotondi, talvolta molto voluminosi, spesso carichi di pigmento ematico: qua e là si vedono accollati alla faccia interna della membrana residui di tessuto neoplastico.

Anche sul pavimento della sella troviamo, a cominciare dalla faccia a contatto coll'osso, una membrana fibrosa con tratti invasi dal sangue e qualche zona d'infiltrazione parvicellulare, con plasmazellen, cellule eosinofile, fagociti più o meno abbondanti.

In quasi tutta l'estensione di questa membrana troviamo fortemente compresso a ridosso della faccia superficiale uno strato più o meno spesso di tessuto il quale si può, pei suoi caratteri, identificare col lobo anteriore dell'ipofisi. Vi troviamo

infatti, immersi in una delicata trama connettivale, dei cordoni epiteliali nei quali appaiono piuttosto numerose delle cellule eosinofile che differiscono da quelle dell'ipofisi normale solo per il volume notevolmente più piccolo. Scarse sono invece le cellule basofile.

Oltre ai fatti ora esposti meritano di essere in modo speciale ricordate due particolarità che ho potuto notare nello studio di questo tumore.

Esaminando un pezzo proveniente dalla metà sinistra della sella sono stato colpito dalla esistenza in seno a uno spazio midollare dell'osso, il quale ne rimaneva anzi completamente occupato, di un voluminoso ammasso di grosse cellule poligonali fittamente stipate tra loro, di aspetto epiteliale senza alcuna traccia di sostanza intercellulare, fornite di un nucleo piuttosto piccolo, rotondo, ricco di cromatina, posto al centro della cellula e di un protoplasma molto abbondante chiaro intieramente occupato da numerosi e piccoli vacuoli apparentemente vuoti. L'ammasso che sta d'altra parte in continuazione diretta col tessuto neoplastico, risulta di un certo numero di lobi separati da sottili segmenti connettivali e da vasi ed ha nel suo complesso un aspetto tale che se fossimo in altri punti del corpo non esiteremmo a diagnosticarlo come una ghiandola sebacea. (Tavv. I e II, figg. 1 e 7).

La parte di questa formazione rivolta verso la cavità cistica è parzialmente infiltrata dal sangue il che spiega come accumuli di elementi coi medesimi caratteri di questi, si trovino disgregati in mezzo ai coaguli sanguigni nelle parti più centrali del tumore. Un certo numero di elementi con protoplasma del pari uniformemente e finamente vacualizzato ho trovato in mezzo ai fasci connettivali nello spessore di quella membrana fibrosa che abbiamo descritto tanto nella volta che nella base della ciste colla differenza che in questi punti tali elementi sono sparsi irregolarmente tra i fasci connettivali, spesso anche isolati. (Tav. II, fig. 4).

Quale sia la natura di questi elementi è purtroppo un problema tutt'altro che facile a risolversi. Nella letteratura molto rare sono le osservazioni che potrebbero avere colle nostre qualche punto di contatto. Il Kon in un tumore dell'ipofisi, da lui interpretato come un teratoma, osservò una gran quantità di elementi vescicolari coi caratteri di cellule cordali. Erdheim d'altra parte afferma di aver veduto con una certa frequenza sulla parete delle vescicole rappresentanti il residuo del condotto ipofisario delle piccole ghiandole sierose. Formazioni ghiandolari sono state anche viste in teratomi (Margulies). Infine il Masera in una carcinoma infiltrante della base del cranio descrisse degli elementi il cui citoplasma aveva un aspetto reticolato con maglie più o meno grosse e che presentavano un raggrinzamento più o meno forte del nucleo, rappresentando quindi degli elementi degenerati.

Che nel caso nostro si tratti semplicemente di elementi cordali è poco probabile in quanto le cellule cordali hanno caratteri propri da esse molto differenti: come pure non si può pensare a una natura ghiandolare sierosa contro la quale depone anche la disposiziore dei singoli elementi mai riuniti in forma di tubulo. D'altra parte alcuni fatti da me osservati parlano per una diversa interpretazione.

Osservando infatti delle sezioni eseguite in diversi pezzi della parete della pseudociste col microtomo a congelazione ho potuto riscontrare in esse l'esistenza di un

gran numero di cellule simili, più o meno cariche di goccie che imbruniscono coll'acido osmico, si colorano in arancione col Sudan III, in bleu col Nilblau; ed esse pure sono visibili nei preparati eseguiti col metodo di Ciaccio. Queste goccie da prima molto scarse e minute divengono poi più numerose e più grosse, mentre alcune assumono i caratteri di vere goccie di grasso: contemporaneamente gli elementi cellulari aumentano assai di volume e in parte si disgregano mettendo in libertà le goccie lipoidi, le quali a loro volta vengono fagocitate, come lo prova il fatto che spesso si trovano delle grosse cellule contenenti nel loro interno tanto delle zolle di pigmento ematico che delle goccie di grasso.

Nei medesimi preparati ho potuto inoltre constatare l'esistenza di zaffi epiteliali affondantisi tra i fasci fibrosi le cui cellule erano più o meno abbondantemente infarcite di goccie di grasso.

Mi pare quindi che si possa concludere che anche gli elementi interstiziali a protoplasma vacuolare sopra descritti siano cellule lipoidi, per quanto di origine e natura diversa, non esclusa in modo assoluto la cordale.

Purtroppo essendo stato l'intiero pezzo incluso in celloidina non ho potuto fare le medesime indagini sull'accumulo di elementi a protoplasma alveolare primi ricordati. In complesso però mi sembra debba trattarsi realmente di una ghiandola sebacea in quanto, mentre depongono in questo senso i caratteri degli elementi cellulari in se stessi, i loro rapporti reciproci, il modo con cui essi stan raggruppati, che risponde perfettamente a quello solito ad osservarsi in questa forma di ghiandole ed anche la somiglianza degli elementi di questa formazione colle cellule cariche di grasso notate coll'esame del liquido a fresco, nessun fatto troviamo d'altra parte che parli decisamente per la natura cordale di questi elementi o per l'esistenza di ghiandole sierose o mucose.

L'altra particolarità cui volevo alludere consiste nella esistenza in varî punti della parete pseudocistica di una grande quantità di fessure, ora sottili e lineari, ora alquanto più ampie nella parte mediana, spesso riunite a gruppi e apparentemente vuote di contenuto. Per quanto si usino forti ingrandimenti non si riesce a scorgere attorno ad esse una parete distinta. Ciò che invece si nota con molta frequenza è la presenza sulla loro parete di grosse masse protoplasmatiche contenenti un gran numero di nuclei vescicolari, cioè di vere e proprie cellule giganti. Una simile disposizione è stata altre volte osservata nei tumori dell'ipofisi. Così ad esempio, fenditure di questo genere ricorda il Nazari, il quale nega alle cellule giganti il valore di cellule da corpo estraneo per assimilarle a quelle descritte da Marchiafava, da Wienands ed altri nelle cisti gassose dell'intestino ritenendole dovute alla fusione di cellule vicine facenti parte del rivestimento endoteliale di vasi o spazi linfatici della parete connettivale. Il Kon invece interpretò simili fessure come dovute alla esistenza in seno al connettivo di tavole colesteriniche: opinione questa che parmi più consona con quanto nel caso nostro si notava essendo, come abbiamo visto, molto abbondanti i cristalli di colesterina, la cui dimostrazione in seno al connettivo è estremamente difficile frantumandosi essi e sgusciando da queste fessure sotto l'azione del rasoio. (Tavv. I e II, figg. 3 e 4).

Passando ora all'esame dei varî organi ghiandolari, il primo fatto interessante da me riscontrato fu che l'ipofisi faringea, misurata in sezioni sagittali in confronto delle cifre fin ora costatate (Civalleri, Haberfeld, Citelli, Arena) apparve di lunghezza (7 mm.) e di spessore (0.82 mm.) molto rilevante: i cordoni si presentarono inoltre costituiti quasi esclusivamennte da elementi cromofobi essendo le cellule eosinofile molto pallide e scarse, quasi del tutto mancanti le basofile. Come in altra occasione ebbi luogo di far osservare, coesistendo nel caso nostro uno sviluppo piuttosto rilevante della tonsilla faringea ed essendo questa circostanza da alcuno (Poppi, Citelli) ritenuta capace d'influire tanto sullo stato dell'ipofisi faringea quanto su quello dell'ipofisi cerebrale, non credo che, sebbene sia molto verosimile il farlo, si possa, senza riserva alcuna, affermare l'esistenza di un'ipertrofia vicariante dell'ipofisi faringea. Il fatto mi sembra tuttavia di un certo interesse per le diverse questioni poste in discussione sulla funzione e significato dell'ipofisi faringea (Pende, Sotti e Sarteschi).

Nessuna grave alterazione potei costatare nella milza, nel rene, nel fegato tranne un aumento non molto accentuato, ma tuttavia ben visibile, del reticolo delle Gitterfasern. Fatto molto più evidente nel pancreas ove inoltre riscontrai dei tratti in preda a vera sclerosi fibrillare con notevole riduzione dei tubuli ghiandolari.

Molto più gravemente lese apparvero le ghiandole a secrezione interna.

Nelle surrenali si notò in primo luogo come la sostanza corticale fosse in tutta la sua estensione fortemente ridotta di spessore specie a carico della zona glomerulare e reticolare. Un po' meglio conservata appare la zona fascicolata nella quale gli elementi cellulari appaiono in genere molto ricchi di goccie lipoidi. La sostanza midollare è in complesso piuttosto scarsa, ma per quanto il suo stato di conservazione non permetta indagini istologiche di qualche finezza non presenta alterazioni evidenti. Notevole il fatto che le Gitterfasern appaiono uniformemente assai numerose, grosse, in parziale trasformazione collagena.

Anche la tiroide, per quanto macroscopicamente apparisse normale, dimostrò all'esame microscopico alterazioni abbastanza accentuate. I follicoli cioè apparvero molto ampi, di forma piuttosto irregolare, ripieni di abbondante quantità di colloide in seno alla quale si notano spesso degli elementi cellulari piuttosto voluminosi, rotondeggianti il cui protoplasma è spesso occupato da numerosi vacuoli sferici, in apparenza vuoti: molte di queste cellule sono in disfacimento più o meno avanzato.

L'epitelio follicolare è molto sottile, spesso laminare: più di rado prolifera e tende a divenire stratificato mentre gli elementi più superficiali cadono nell'interno del follicolo ove subiscono le modificazioni già dette. Lo stroma, relativamente abbondante e ricco di elementi cellulari, presenta in diversi punti delle vere infiltrazioni parvicellulari: come pure non di rado vi s'incontrano degli accumuli di grosse cellule poligonali con protoplasma scuro, leggermente basofilo, riunite ora in ammassi solidi ora separate da poca sostanza colloide, risultando così evidente il loro significato di elementi parenchimali.

Nel timo anche a piccolo ingrandimento si notò come i lobuli fossero in massima parte trasformati in tessuto adiposo e contenessero solo scarsi residui di parenchima costituiti quasi esclusivamente da sostanza midollare nella quale si notano diverse particolarità. In primo luogo vi riscontriamo delle masse più o meno voluminose e irregolari fortemente cariche di sali calcarei, le quali spesso non presentano una struttura ben determinata, altre volte invece presentano un accenno di stratificazione concentrica simile a quella dei corpuscoli di Hassal. Questi sono in complesso molto scarsi e raramente appaiono ben conservati. Oltre ai fenomeni di calcificazione già detti essi si presentano spesso cambiati al centro in una massa detritica finamente granulosa in modo che si formano delle vere e proprie cavità cistiche talvolta ancora limitate alla periferia da qualche cellula lamellare, tal'altra semplicemente da una sottilissima membrana connettivale.

Tra gli elementi cellulari apparvero discretamente abbondanti le cellule epitelioidi quasi sempre isolate, spesso in degenerazione più o meno avanzata. In notevole quantità si trovano poi delle mastzellen reperibili presso ai residui parenchimali anche in seno al tessuto adiposo: come pure non son rare le plasmazellen per lo più riunite in piccoli gruppi. Inoltre ho potuto notare l'esistenza di un certo numero di grossi elementi cellulari muniti di un nucleo vescicolare ben conservato col protoplasma completamente infarcito di granulazioni molto irregolari le quali, per quanto s'intravedano anche nei comuni preparati, appaiono bene nelle sezioni colorate colla tionina, che le tinge in verde mare e col Pappenheim che le colora in bleu scuro.

Come pure non è raro costatare, ora in seno agli elementi cellulari del reticolo, ora libere negl'interstizi del tessuto delle grosse sfere ialine omogenee, che il liquido Pappenheim tinge in celeste vivo. Infine ho riscontrato in diversi punti dell'organo l'esistenza di grosse cellule giganti munite di una gran quantità di nuclei vescicolari poveri di cromatina: esse compaiono sempre in vicinanza dei corpuscoli di Hassal degenerati. Tranne un lieve inspessimento verso la periferia dei tratti parenchimali superstiti non ho potuto rilevare fatti interessanti nel reticolo fibrillare.

L'esame dei testicoli mostrò fatti molto importanti tanto a carico dei tubuli seminiferi quanto del connettivo interstiziale.

I primi apparvero in complesso ben conformati, di ampiezza poco inferiore alla norma e uniformemente distribuiti in tutto l'organo: gravi alterazioni rivelò al contrario l'epitelio germinativo.

In qualche tubulo esso apparve tanto alto che il lume del tubo ne rimaneva quasi completamente occupato: inoltre tra le sue cellule costituenti non si notava una differenziazione spiccata. Nella massima parte dei tubuli però l'epitelio è più basso e lascia riconoscere abbastanza bene le cellule sertoliane in mezzo alle quali appaiono più o meno numerosi gli elementi della linea germinativa. Tra questi distinguiamo, addossate alla membrana basale del tubulo, delle cellule spesso fornite di più nuclei con tutti i caratteri degli spermatogoni: più centralmente troviamo poi due o più ordini di elementi identificabili cogli spermatociti. Di questi però,

mentre i profondi appaiono ben conservati, i più superficiali presentano tanto nel nucleo che nel protoplasma gravi segni di degenerazione, per cui finiscono tutti per cadere nel lume del tubulo e disgregarsi: in nessun punto dell'organo ho potuto rintracciare presenza di spermatidi e tanto meno di spermatozoi più o meno maturi.

Il connettivo interstiziale appare in complesso molto più sviluppato di quello che non sia in condizioni normali. In esso troviamo in gran quantità delle fibrille connettivali e in mezzo ad esse numerosi elementi cellulari, per lo più rappresentati da comuni cellule connettivali e da piccole cellule rotonde spesso riunite in piccoli cumuli. Rarissime, isolate, molto piccole appaiono le cellule interstiziali. Ciò che invece si nota assai di frequente è l'esistenza in seno a questo connettivo di accumuli di cellule con corpo protoplasmatico non visibile e con nucleo più o meno fortemente raggrinzato. Il loro modo di presentarsi e l'esistenza di qualche figura con caratteri intermedi lascia supporre che si tratti di cellule interstiziali in via di regressione.

Sarebbe indubbiamente esorbitare dai limiti molto modesti della illustrazione di un caso patologico prendere in particolare considerazione i fatti ora esposti e discuterli alla stregua di quanto è stato detto sugli effetti che possono esercitare sull'organismo la varie lesioni dell'ipofisi. Mi limiterò quindi a intrattenerni sulle questioni alla cui discussione il caso nostro più specialmente si presta.

E cominciando a prendere in considerazione la natura del tumore, da quanto siam venuti esponendo mi sembra che risulti evidente: 1° che il tumore da noi descritto non rappresenta una forma cistica propriamente detta; 2° che si è sviluppato indipendentemente dal parenchima ghiandolare dell'ipofisi il quale anzi appare notevolmente ridotto; 3° che i suoi caratteri istologici son quelli di un carcinoma a cellule pavimentose; 4° che nella sua disposizione generale, nella struttura, nel decorso clinico rivela molte analogie con quel tipo blastomatoso, proprio dell'ipofisi, che l'Erdheim pose in rapporto genetico coi residui del primitivo condotto ipofisario, e che designò col nome di tumori del condotto ipofisario (Hypophysenganggeschwülste).

Tuttavia, se dalla nostra descrizione emergono molti punti di contatto, risultano anche varie differenze cioè l'esistenza di cumuli di cellule corneificate, la presenza di ghiandole sebacee, la mancanza di cellule spinose. Dobbiamo quindi chiederci se e quale importanza questi

fatti abbiano sullo stabilire più o meno una identità del nostro tumore col tipo di Erdheim: domanda questa molto importante in quanto spesso scorrendo la letteratura troviamo descritte delle forme blastomatose di fronte alle quali ci troviamo in dubbio se riportarle o no ai tumori del condotto ipofisario.

Riguardo alla importanza che deve a questo proposito riconoscersi alle cellule corneificate ricorderò come, per quanto da molti autori (Erdheim, Bregmann e Steinhaus, Straussler, Creutzfeld, Formaneck, Ehlers), specie in passato, si sia ritenuta caratteristica pei tumori del condotto ipofisario la mancanza di fenomeni di corneificazione, questi sono stati da altri riscontrati colla massima sicurezza in tumori che indubbiamente debbono ad essi riportarsi (Ingermann, Bartels, Strada, Parodi).

Relativamente poi alla mancanza di cellule spinose e alla eventuale esistenza di ghiandole sebacee a me sembra che prima di tutto dobbiamo stabilire se queste particolarità strutturali si concilino con una derivazione del nostro tumore dall'ectoderma buccale primitivo.

Ora è noto che tra i tumori che da questo più o meno direttamente derivano avvi una forma che, se per molti caratteri è simile ai tumori del dutto ipofisario (Babinski, Onanoff, Erdheim), ha d'altra parte numerosi punti di contatto (mancanza di metastasi, disposizione e struttura degli zaffi epiteliali, comportamento dello stroma) colla forma da noi descritta: voglio dire l'adamantinoma. A proposito del quale è per noi di speciale interesse ricordare, in primo luogo, come lo studio accurato dei singoli casi abbia posto in evidenza numerose differenze strutturali tra essi, fra cui notevoli quelle relative ai fenomeni di corneificazione da alcuno ammessi (Malassez, Allgayer, Bennecke, Kuru), da altri negati (Borst, Ribbert, Erdheim), ed alla presenza di cellule spinose riconosciuta da Erdheim, Egidi, Frech, non riscontrata da Borst, Ribbert, Stumpf, Kuru. Secondariamente come si sia concordi nell'ammettere che questi fatti non stiano in rapporto con differenze sostanziali tra i diversi casi descritti bensì coll'epoca più o meno precoce nella quale avvenne il distacco del germe neoplastico.

Tuttavia, se in base a questi fatti possiamo ritenere il nostro tumore un derivato dell'ectoderma buccale nonostante la mancanza di cellule spinose, la presenza di ghiandole sebacee costituisce ancora una circostanza che rende per lo meno discutibile una simile conclusione e che, allontanandoci dalla mucosa buccale, tende a orientare il pensiero all'epidermide. Se non che è d'uopo, a questo proposito, notare come ammettendo una origine epidermica del tumore riesce sempre più difficile spiegarci la mancanza di cellule spinose e che d'altro canto la presenza di ghiandole sebacee non è tal fatto che deponga in modo assoluto contro una derivazione del neoplasma dall'ectoderma buccale.

Anche senza ricordare le rare osservazioni di cisti dei mascellari contenenti sebo (Tapie) è noto come Garnier e Bonin, Audry, Respighi abbian trovato spesso del grasso nelle ghiandole sierose della bocca e come Fordyce, Delbanco, Montgomery e Hay, Calderone, Colombini, Sperino abbian riscontrato, disseminate nella mucosa buccale, delle vere ghiandole sebacee. Nulla dunque si oppone a che queste possan trovarsi anche in tumori che prendono origine da frammenti dell'ectoderma buccale distaccati in un' epoca nella quale questo possedeva ancora molto spiccato il potere di un ulteriore differenziamento.

Ciò posto, se noi pensiamo al modo col quale un germe di questo genere può esser giunto nel cavo ipofisario, è certo che l'ipotesi più ragionevole è quella che vi sia giunto attraverso la base del cranio, e siccome appunto a questo livello si forma molto precocemente, come diverticolo della cavità buccale primitiva, il condotto ipofisario, mi sembra anche logico ritenere la genesi delle due formazioni strettamente connessa e che per conseguenza il nostro tumore possa, per quanto in senso lato, riportarsi ai tumori del condotto ipofisario, spiegando le sue differenze dalla struttura tipica col modo e coll'epoca nella quale accadde il distacco del germe neoplastico.

Ancor più complessa è la questione della patogenesi dei varî fatti morbosi da noi descritti, la quale essenzialmente comprende in se stessa due problemi distinti trattandosi di stabilire prima di tutto se esista un nesso tra le alterazioni osservate nelle varie ghiandole e quale

esso sia, quindi quale importanza debba a ciascuna di queste assegnarsi nella genesi dello stato morboso generale dell' individuo.

Il primo di questi problemi, in confronto di quei casi nei quali l'alterazione ipofisaria consiste in modificazioni di varia natura dell'elemento parenchimale è, nel caso nostro, alquanto semplicizzato, avendo la lesione ipofisaria caratteri tali da farla ritenere con certezza un fatto primitivo senza che possa in nessun modo ventilarsi l'ipotesi che rappresenti un effetto di modificazioni generali del ricambio o di uno stato morboso generale come da varî autori si ritiene, ad esempio, per le modificazioni della ipofisi nell'acromegalia (Gauthier, Arnold, Kollaritis, Strümpell, Vassale, Cagnetto, ecc.). Come pure i fatti notati a carico delle varie ghiandole ci permettono di escludere subito un qualsiasi loro rapporto con difetti congeniti di sviluppo come si era autorizzati a farlo in qualche caso descritto [Zack, Bartels, Finkelnburg, Strada (c. 4°)].

La questione si riduce quindi a stabilire fino a che punto le alterazioni delle singole ghiandole possano ritenersi un effetto della lesione ipofisaria.

Che tra ipofisi e tiroide passino relazioni molto strette, in qualunque modo si vogliano interpretare, è un fatto troppo noto perchè io debba insisterci sopra lungamente. Basti ricordare con quanta frequenza, in diversi stati morbosi della tiroide, sono state osservate alterazioni dell'ipofisi (Pisenti e Viola, Vassale, Boyce e Beadles, Burckhardt, Comte, Benda, Josefsohn, Ballet e Laignel, Calderara, Ponfick, ecc.), riscontrate pure nei casi di cachessia strumipriva (Langhans, Schönemann, Comte), negli animali stiroidati (Rogowitsch, Stieda, Tizzoni e Centanni, Vassale, Hofmeister, Gley, Lusena, Leonhardt, Gemelli, Comte, Alquier, Thaon, Cimoroni).

Come pure depone nello stesso senso la costatazione di Gatta e Caselli che l'ipofisectomia aggrava i fenomeni tireoprivi, che l'iniezione di estratto d'ipofisi può causare alterazioni nella tiroide (Hallion, Alquier, Carrion); che infine, secondo Salmon, nel morbo di Basedow l'alterazione primitiva sarebbe da ricercarsi nell'ipofisi. Devo tuttavia far notare che mentre Livon, Peyron e Aschner ottennero diverse altera-

zioni nella tiroide colla ipofisectomia, nulla di simile osservarono Friedmann, Maas e Tölken: e che d'altra parte Blumreich, Jacobi, Traina, Schönemann e altri negano un rapporto diretto tra ipofisi e tiroide spiegando la coincidenza delle alterazioni di esse con modificazioni generali del ricambio. Masay, infine, vide che l'estratto ipofisario non diminuisce i fenomini tireoprivi.

In favore di relazioni molto intime, per quanto non da tutti gli autori egualmente riconosciute (Marrassini, Thaon), tra ipofisi e ghiandole genitali possiam citare l'ipertrofia ipofisaria costatata da Fichera, Tandler e Gross, Soli, Barnabò, negli animali castrati; gli effetti che sul testicolo esercita l'iniezione di succo ipofisario (Dialti); in certo modo anche le modificazioni che l'ipofisi subisce nella gravidanza (Comte, Launois e Mulon, Morandi, Guerrini, Cagnetto, Erdheim e Stumme, Kolde), infine l'atrofia delle ghiandole genitali consecutiva alla ipofisectomia (Tandler e Gross, Cushing, Biedl, Aschner, Ascoli e Legnani). È inoltre fatto di comune osservazione nell'acromegalia, una lesione più o meno grave delle ghiandole genitali la quale, per quanto esistano delle osservazioni in cui essa pare mancasse (Bartels, Zack, Erdheim e Götzl), si può dire la regola nei tumori ipofisari.

Riguardo a una eventuale influenza della lesione basilare del cervello sullo stato del testicolo dirò come Aschner abbia ad essa riportato l'atrofia delle ghiandole genitali dopo l'asportazione dell'ipofisi: non credo invece che pel caso nostro possano avere qualche interesse le osservazioni di Ceni sulle alterazioni testicolari consecutive al decorticamento, alla emiscerebrazione, alla commozione cerebrale non solo in quanto nel caso nostro la lesione cerebrale ha caratteri da queste troppo diversi, ma anche perchè l'alterazione da Ceni ottenuta s'inizia e si evolve in modo molto differente da quella da noi riscontrata.

Se dunque per le alterazioni del testicolo e della tiroide, anche in mancanza di qualunque altra spiegazione, possiamo ammettere un rapporto più o meno diretto colla lesione ipofisaria, ben diversamente stanno le cose per le altre ghiandole.

Per quanto da qualche autore sia stata notata la presenza del timo in adulti affetti da tumore ipofisario (Kon in soggetti di 32 e 37 anni);

per quanto Calzolari, Henderson, Goodal, Soli, abbian notato che il timo persiste più a lungo negli animali castrati e Aschner abbia costatato lo stesso dopo l'ipofisectomia, non credo che nel caso nostro debba riconoscersi un alto significato morboso nè alla sua presenza, nè alle particolarità istologiche in esso riscontrate, essendo ormai ben assodato (Hammar, Wiesel e molti altri), come il timo persista per un tempo molto più lungo di quello che una volta si ammetteva e come esso regredisca molto lentamente. D'altra parte nè l'osservazione clinica, nè le ricerche sperimentali hanno per ora assodato particolari relazioni tra timo e ipofisi.

Invece sono stati raccolti diversi fatti che, se confermati, deporrebbero in favore di un simile legame tra l'ipofisi e le surrenali. Così Delille osservò iperplasia dell'ipofisi nelle malattie delle surrenali. Ballet e Laignel osservarono adenomi surrenali in casi d'iperplasia ipofisaria. Wasdin in un soggetto con frattura della base del cranio e gangrena dell'ipofisi trovò un colorito giallo bruno della pelle che egli spiegò colla lesione surrenale. Sajous parla addirittura di un rapporto anatomico tra i due organi che avverrebbe coll'intermezzo di nervi ipofiso-surrenali. Alquier, Marenghi, asportando le surrenali osservarono iperplasia dell'ipofisi. Renon e Delille ottennero ipertrofia delle surrenali iniettando agli animali del succo ipofisario. Aschner coll'ipofisectomia ottenne un certo aumento della corteccia. Ricorderò anche come Gallais ammetta rapporti molto stretti tra ghiandole surrenali e ghiandole genitali a causa della comune origine embriologica, e Kolmer abbia descritto modificazioni della corticale in rapporto all'età, al sesso, allo stato dei genitali.

Tuttavia nel caso nostro è molto discutibile, ed io non credo poterlo affermare, se l'atrofia surrenale, e ancor più il lieve grado di sclerosi in esso riscontrata, possano mettersi in rapporto colla lesione ipofisaria: e ciò perchè, come abbiamo detto, coesisteva nel caso nostro un processo tubercolare il quale, anche indipendentemente da localizzazioni specifiche, può, com'è noto, causare alterazioni più o meno gravi tanto nel parenchima che nello stroma delle surrenali (Brault, Boinet, Lunghetti). Riserve, che basandomi su recenti ricerche eseguite

nel nostro Istituto (D'Alessandro) credo si debbano estendere anche ai fatti riscontrati nel fegato e nel pancreas.

Resta così in ultimo a stabilire l'importanza che a ciascuna delle alterazioni ghiandolari descritte spetta nella patogenesi dello stato morboso generale riscontrato nel nostro soggetto.

Per quanto al momento dell'autopsia non si fosse costatato uno sviluppo eccessivo del tessuto adiposo, siccome nella storia clinica viene recisamente affermato che ciò accadde in passato, non vi ha dubbio che il nostro caso deve riportarsi al quadro ben noto della distrofia o degenerazione adiposo-genitale di Bartels e Froelich, o adiposità ipogenitale di Fischer e precisamente a uno di quei casi abbastanza frequenti (Rath, Erdheim e Götzl, Strada) nei quali per cause svariate, che nel caso nostro possono ricercarsi nella disappetenza che da lungo tempo affliggeva il paziente, nel vomito ripetuto, forse anche nel processo tubercolare, l'adiposi regredisce più o meno spiccatamente negli ultimi tempi di vita. Diagnosi colla quale ben si accorda quel lieve grado di infantilismo (simile al tipo Lorrain) da noi riscontrato, essendo questo un reperto comune in quei casi nei quali la sindrome di Froelich si stabilisce in individui che non hanno raggiunto lo sviluppo completo.

Basta dare uno sguardo alla letteratura dell'argomento per convincersi come la patogenesi di questa forma morbosa sia ancora in molti punti discussa e come su di essa esistano ancora numerose questioni per le quali rimando alle recenti memorie di Fischer, Strada, Pick, ecc.

Limitandomi per mio conto ai fatti più importanti ricorderò come, fino dalle prime osservazioni, la distrofia adiposo-genitale e i fenomeni d'infantilismo eventualmente coesistenti vennero posti in rapporto con una lesione dell'ipofisi.

Per quanto a una simile ipotesi abbiano portato notevole appoggio anche i risultati delle varie lesioni sperimentali dell'ipofisi (Ascoli e Legnani, Cushing, Aschner, Benedict e Homans, ecc.), è noto tuttavia quanto siano diverse le opinioni emesse dagli autori sul meccanismo di azione della lesione ipofisaria, sia essa naturale sia sperimentale.

A prescindere infatti dall'ipotesi di Bartels che riportò a un difetto congenito tanto lo stato dell'ipofisi, quanto quello delle ghian-

dole genitali e l'adiposità, e da quella di Marburg che invocò la natura embrionale del tumore, questa abbandonata dallo stesso autore, quella discutibile solo in casi speciali, è noto come Froelich, Cushing, Biedl, Melchior, Marburg, Strada e altri abbiano affermato che la distrofia adiposo-genitale è l'effetto di un ipopituitarismo o di un dispituitarismo. È però anche noto come, essendo stati osservati dei casi di sindrome di Froelich concomitanti a tumori cerebrali più o meno lontani dalla ipofisi (Marburg, Nothnagel, Fischer, Schaeffer, Parodi) o ad uno stato d'idrocefalo più o meno accentuato (Goldstein, Stumpf, Iacksch), senza che l'ipofisi apparisse modificata, per quanto si potesse pensare anche ad un'azione indiretta su di essa da parte di questi fatti morbosi, l'Erdheim suppose che la causa della malattia fosse da ricercarsi nella compressione di alcuni centri trofici situati nella base del cervello la quale poteva esser dovuta, nello stesso modo che al tumore ipofisario, a neoplasie di altre parti del cervello, ed anche all'idrocefalo. Ipotesi alla quale ha in parte aderito anche Aschner.

D'altra parte Fischer e Pick hanno sostenuto che il fatto essenziale consiste nella compromissione del lobo posteriore dell'ipofisi, del peduncolo ipofisario, dell'infundibulo, parti alle quali da tempo si tende a riconoscere un'importanza sempre maggiore sia di per se stesse (Joris, Leboucq, Salvioli, Sandri, Savagnone, ecc.), sia in quanto sarebbero le vie seguite dal secreto ipofisario (Livon) e dai vasi dall'organo (Thaon). Pirrone, Lo Monaco e Van Rymberk hanno poi supposto che una parte più o meno rilevante dei fenomeni consecutivi agl'interventi sulla ipofisi siano un effetto del trauma operatorio.

Infine siccome in molti casi di distrofia adiposo-genitale si potè costatare come oltre all'ipofisi apparissero più o meno gravemente alterate altre ghiandole a secrezione interna sorse la questione se, almeno in parte, non dovesse a queste ultime attribuire la patogenesi del quadro morboso: così ad es. Bittorf, Tandler e Grosz, Zaccarini supposero che per la genesi dell'adiposi avesse qualche importanza la lesione delle ghiandole genitali, Von Noorden quella della tiroide; opinioni queste che nel loro complesso trovarono una parvenza di verisimiglianza sempre maggiore dal fatto che nel frattempo gli autori francesi soste-

nevano l'esistenza di stati morbosi legati ad una insufficienza pluriglandulare (Claude e Gougerot, Sainton e Rathery).

Riportandoci al nostro caso è chiaro come in esso sia perfettamente inutile porre la questione del meccanismo di azione della lesione ipofisaria poichè riscontriamo in esso tanto segni d' ipopituitarismo e di dispituitarismo, quanto la scomparsa del lobo posteriore e dello infundibulo, e una grave compressione della base del cervello. Ci dovremo quindi limitare a prendere in considerazione l'importanza della lesione delle diverse ghiandole.

E cominciando dalla tiroide basti ricordare la grande importanza che molti degli autori (Lorand, Dercum, Ewald, von Noorden, Schmienche) le assegnano nella patogenesi delle diverse forme di adiposità e come ad essa si attribuisca (Hertoge, Brissaud, Meige, Oppenheim) un'importanza addirittura preponderante, giustamente contestata da De Sanctis, Ferrannini, Anton, Souques, Pende e altri, nei casi d'infantilismo.

Per ciò che si riferisce al suo comportamento nei casi di tumore ipofisario con adiposità osservarono struma tiroideo, Inrgermann, Strada (c. 3°), Pick; anche Bartels, per quanto l'organo macroscopicamente apparisse normale, trovò al microscopio una struttura simile a uno struma. Nel caso di Erdheim e Götzl la tiroide, piccola, presentava caratteri di struma colloide e segni di disintegrazione parenchimale. In casi di Erdheim, Kon si presentò invece piccola, dura, di aspetto infantile con scarsa sostanza colloide.

Per quanto sia fatto di comune osservazione che i castrati presentino una spiccata tendenza all'adiposi e vi siano degli autori (Loevy e Richter, Tandler e Grosz, Sicard, Roussy, Berchkowitz nell' adiposi dolorosa) che sostengono un rapporto diretto di questa collo stato delle ghiandole sessuali, una simile conclusione viene da altri energicamente contestata (Luthje e Berger). Come pure depongono contro di questa le osservazioni di Marburg il quale su 32 autopsie di adiposi solo dodici volte trovò atrofia delle ghiandole genitali. Di più lo stesso Marburg e Fuchs hanno veduto dei casi di adiposi cerebrale senza disgenitalismo; Godard, Matignon, Tandler e Grosz e altri hanno descritto degli eunuchi magri e spesso di statura molto alta. Data poi la com-

pleta mancanza di cellule interstiziali da noi riscontrata nel testicolo credo opportuno anche ricordare come Ancel e Bouin, Vigoroux e Delmas in casi d'infantilismo abbiano molto insistito sull'importanza di un simile avvenimento.

Scarse nozioni troviamo nella letteratura relativamente alle altre ghiandole. La questione di eventuali rapporti tra le surrenali e i fenomeni di accrescimento è stata ventilata da Linser e Morlat. D'altro canto nella distrofia adiposo-genitale fu riscontrata atrofia surrenale da Erdheim e da Mensinga, ipoplasia da Schloffer, iperplasia da Pick. Per lo più almeno macroscopicamente, e lo stesso vale anche per gli altri organi ghiandolari, non vi si riscontrano alterazioni apprezzabili. Ciò nonostante e per quanto non ritenga che possano mettersi in rapporto colla lesione ipofisaria, mi sembra che le alterazioni da noi riscontrate a carico delle surrenali, del fegato e del pancreas debbano sempre tenersi presenti per una eventuale relazione colla diminuzione del pentosio negli organi nel caso nostro riscontrata.

Volendo ora trarre una conclusione dai fatti che siamo venuti esponendo a me sembra che non si possa in modo assoluto escludere che le alterazioni da noi riscontrate nelle diverse ghiandole non abbiano avuto alcun effetto nello stato generale dell'organismo e che eventualmente non abbian partecipato anche allo stabilirsi della sindrome adiposo-genitale. Che tuttavia questa debba essenzialmente riportarsi alla lesione ipofisaria lo dimostra la circostanza che abbiamo dati sufficienti per ritenere questa il fatto primitivo dal quale dipendono, sia per le reciproche correlazioni funzionali, sia come effetto di uno stato tossico generale, le alterazioni delle altre ghiandole.

Se non che è da chiedersi, e la domanda è molto interessante dal lato pratico, se la stessa importanza competa all'ipofisi anche nell'ulteriore svolgimento della malattia, in quanto si potrebbe supporre che, una volta che si sono stabilite, in conseguenza della lesione ipofisaria, le alterazioni delle altre ghiandole (tiroide, ghiandole genitali), queste possano svolgersi per loro conto in modo che ad esse specialmente si dovesse in seguito riportare il mantenimento della complessa sintomatologia.

Che il fatto possa avvenire è chiaramente provato da quei casi nei quali alla tipica sindrome di Froelich si sovrappongono prima o poi dei sintomi propri della lesione di una di queste ghiandole (ad es. fenomeno di mixedema). Ma che tuttavia anche nei periodi tardivi si debba all'ipofisi attribuire un'importanza addirittura preponderante nella patogenesi della malattia e nel modo più assoluto dimostrato dal notevole e duraturo miglioramento ottenuto in quei casi di distrofia adiposo-genitale nei quali s'intervenne chirurgicamente sul tumore dell'ipofisi (Eiselsberg, Frankl-Howard e altri).

Il fatto, sia che si debba ritenere come dovuto alla decompressione del cervello e dei suoi centri trofici, o dei residui ipofisari con eventuale ripristino della funzione, non può evidentemente comprendersi se non ammettendo che la lesione dell'ipofisi abbia non solo dato la spinta all'insorgere della malattia, ma che anche in seguito sia il fulcro attorno al quale s'impernia il complesso dei sintomi.

BIBLIOGRAFIA

ALLGAYER. Brun's Beiträge, 2, 1886, p. 427.

ALQUIER. Journal de phys. et path. générale, 9, 1907, p. 492.

ANCEL et BOUIN. Presse médicale, 3, janvier 1906.

ANTON. Münch. med. Woch., 1906, p. 1458.

ARENA. Riforma medica, 1910, n. 39; Archivio italiano di anatomia ed embriologia, X, 1911, p. 383.

ARNOLD. Wirch. Archiv, 135, 1894, p. 1.

ASCHNER. Wien. klin. Woch., 1909, p. 1730; Pfluger's Arch. 146, 1912, p. 1; Archiv f. Gynäkologie, 97, 1912, p. 200.

ASCOLI e LEGNANI. Münch. med. Woch.. 1912, p. 518.

AUDRY. Journal des maladies cutan. et syph., août 1899.

BABINSKY. Revue de neurologie, 15 juin 1900, p. 531.

BALLET et LAIGNEL-LAVASTINE. Nouv. Iconographie de la Salpétrière, n. 2, 1905.

BARNABÒ. Boll. della Soc. zool. ital., 1907-908; Il Policlinico, Sezione chir., 1908; Id., Sezione chir., 1913, p. 165.

BARTELS. Zeitschr. f. Augenheilk. Bd. 16, 1906, pp. 407 e 530.

BENDA. Berl. klin. Woch., 1900, p. 1205.

BENDA in FLATAU. *Manuale di anatomia patolog. del sistema nervoso*, Torino, 1909, vol. II, p. 1326.

BENEDICT e HOMANS. Journal of med. Research, 25, 1912, n. 3.
BENNECKE. Deut. Zeitschr. f. Chir., Bd. 42, 1896, p. 425.
BERGER. Zeitschr. f. klin. Mediz., 1907, p. 54.
BIEDL, *Innere Sekretion.* Wien, 1910.
BITTORF. Berl. klin. Woch. 1912, p. 1072.
BLUMREICH e JACOBY. Berl. klin. Woch., 1889.
BOINET. Arch. gén. de médecine, 1904, p. 2324.
BORST, *Die Lehre von den Geschwülsten.* Wiesbaden, 1902.
BOYCE e BEADLES, The report of the depart. of pathologie of Univ. Coll. London, 1892-93.
BRAULT, *Artérites et scléroses* (Collect. Léauté).
BREGMANN e STEINHAUS. Virch. Archiv, 188, 1907, p. 360.
BRISSAUD. Nouv. Iconographie de la Salpétrière, 20, 1907, p. 1.
BURCKHARDT. Revue médic. de la Suisse Romande, 1895, p. 341.
CAGNETTO. Archivio per le scienze mediche, XXXI, 1907, n. 3; Virch. Archiv, Bd. 176, 1904, p. 115; Bd. 187, 1907, p. 197.
CALDERARA. Accad. di medicina di Torino, 12 luglio 1907.
CALDERONE. Giornale italiano delle malattie veneree e della pelle, XXXVI, 1901, p. 572.
CALZOLARI. Arch. italien. de biologie, 30, 1898, p. 71.
CASELLI, *Studi anatomici e sperimentali sulla fisiopatologia della ghiandola pituitaria.* Reggio Emilia, 1900, tip. Calderini; Rivista sperimentale di freniatria, XXVI, 1900; Id., p.
CENI, Rivista sperimentale di freniatria, XXXIII, 1907, p. 351; XXXV, 1909, p. 1; XXXVI, 1910, p. 620; Atti del secondo Congresso della Società ital. di neurologia. Genova, 1909, p. 103.
CIMORONI. Lo Sperimentale, XLI, 1907, p. 109.
CITELLI. Bollettino delle malattie di orecchio, naso e gola, novembre 1908; settembre 1911; Anat. Anz. XXXVIII, 1911, pp. 242, 279, 334; Rivista italiana di neuropatologia, IV, 1911.
CIVALLERI. Accad. di medicina di Torino, 13 dicembre 1907; C.-R. de l'Assoc. des anat., Marseille, 1908; Intern. Monatschr. f. Anat., XXVI, 1909.
CLAUDE. Soc. méd. des Hôpitaux, 5 juillet 1912.
CLAUDE et GOUGEROT. C.-R. de la Soc. de biologie de Paris, 1907, II, p. 785.
COLOMBINI. Monatschr. f. prakt. Dermatologie, Bd. 34, p. 423.
COMTE. Ziegler's Beiträge, XXIII, 1898, p. 90.
CREUTZFELD. Jahrbuch. d. Hamburg Staatskrankenanst., 1909, Bd. 13, p. 351.
CROWE, CUSHING e HOMANS. John Hopkins's Hosp. Bull., Maj 1910.
CUSHING. Journal of nerv. and ment. Diseases, 1906, n. 38; Journal Amer. med. Assoc. Chicago, 1909, pp. 249-255.
D'ALESSANDRO. Il Morgagni, 1910, P. I, n. 9.
DELBANCO. Monatschr. f. prakt. Dermat., 1899, p. 104.
DELILLE, *L'hypophyse et la médication hypophisaire.* Paris, 1909.

DERCUM. Amer. Journal of méd. Science, 1892; Journal of nerv. and mental Diseases.

DE SANCTIS. Rivista sperimentale di freniatria, 1905, 31; Annali di neurologia, 37, 1908, pp. 1–24.

DIALTI, *Patologia e chirugia dell' ipofisi.* Siena, tipografia S. Bernardino, 1910; Atti della R. Accademia dei fisiocritici. Roma, 1910, nn. 1–2.

EGIDI. Il Policlinico, Sezione Chirurgica, 1909, p. 372.

EHLERS. Virch. Archiv, 199, 1910, p. 542.

EISELSBERG (VON) e FRANKL-HOCHWART, Neurol. Cbl., 1907, p. 994; Wiener klin. Woch., 1908, n. 31, p. 1115.

ERDHEIM. Ziegler's Beiträge. XXXIII, 1903, p. 158; K. Akad. d. Wiss in Wien. Math.-naturw. Kl. Bd. 113, Abt. III, 1904, p. 537; Clb. f. Path. XVII, 1906, p. 209.

ERDHEIM e GÖTZL. Zeitschr. v. Heilkunde (Med. Abt.), 1905.

ERDHEIM e STUMME. Ziegler's Beiträge, XLVI, 1909, p. 1.

EWALD rif. in Münch. med. Woch., 1908, p. 1853.

FERRANNINI. Archiv f. Psychiatrie und Nervenkr., Bd. 38, 1904. I.

FICHERA. Policlinico, Sezione Chirurgica, 1905, pp. 250 e 299.

FINKELNBURG. Deut. Zeitschr. f. Nervenheilk., Bd. 21, 1902, p. 438.

FISCHER, *Hypophysis, Akromegalie und Fettsucht.* Wiesbaden, Bregmann, 1910; Frankf. Zeitschr. f. Path., V, 1910, p. 351; XI, 1912, Ht. I.

FORDYCE. Journal of cut. and genito-urin. diseases, Nov. 1896.

FORMANECK. Wiener klin. Woch., 1909, p. 603.

FRECH. Deut. Zeitschr. f. Chir., Bd. 52, 1899.

FRIEDMANN e MAAS. Berl. klin. Woch., 1900, p. 1213.

FROELICH. Wiener klin. Rundsch., 1901, nn. 47–48.

FUCHS. Wiener klin. Woch., 1903; Jahrb. f. Phsych., 1905, Bd. 26.

GALLAIS. Thèse de Paris, 1912.

GARNIER e BONIN. Société de biol., 9 juillet 1897.

GATTA. Gazzetta degli ospedali, 1896, n. 146.

GAUTHIER. Le Progrès médical, 1890, p. 409; 1892, p. 4.

GEMELLI. Società milanese di medicina e biologia, 13 dicembre 1907.

GLEY. Arch. de phys. normale et patholog., 1892.

GODARD, *Observations médicales et scientifiques. Egypte et Palestine.* Paris, 1867, p. 115.

GOLDSTEIN. Deut. med. Woch., 1910, p. 684.

GOODAL. Journal of phys., 32, S. 191.

GUERRINI. Lo Sperimentale, 1904.

HABERFELD. Ziegler's Beiträge, XLVI, 1909, p. 33.

HALLION et ALQUIER. Société de biologie de Paris, 4 juillet 1908.

HALLION et CARRION. Société de thérapeutique, 13 mars 1907.

HAMMAR. Anat. Anz. XXVII, 1905, Arch. f. Anat. 1906, Suppl.-Vierteljahrschr. f. ges. Mer. 3 f., 37, 1909.

HENDERSON. Journal of phys., 31, 1904, p. 222.

HERTOGHE, *Die Rolle der Schilddrüse bei Stillstand des Wachstums.* München, 1900.

HIPPEL. Lubarsch's Ergebnisse, 13, II, 1909, p. 60.
HOFMEISTER. Beitr. zur klin. Chir., Bd. 11, 1894, p. 441.
HOMANS. Bull. of the John Hopkins Hosp., May 1910.
JAKSCH. Wiss. Ges. Deut. Aerzte in Böhmen, Mai-Juli 1911.
INGERMANN. Inaug. Diss. Bern, 1889.
JORIS. C.-R. de l'Assoc. des Anat., XI Réun., Nancy, 1909.
JOSEPHSON. Neurolog. Cbl., 1904, p. 727.
KOLLARITIS. Deut. Zeitschr. f. Nervenheilk., 1904, p. 88.
KOLDE. Archiv f. Gynäkolog., Bd. 98, 1912, p. 505.
KOLMER. Pflüger's Archiv, Bd. 144 (1912), p. 361.
KON. Zieglers's Beiträge, Bd. LXIV, 1908, p. 233.
KURU. Cbl. f. Pathologie, XXII, 1911, p. 291.
LANGHANS. Virch. Archiv, Bd. 128, 1892, p. 318.
LAUNOIS et MULON. C.-R. de la Soc. de biologie de Paris, 1903, I, p. 448; C.-R. de l'Assoc. des Anat. Liège, 1903, p. 124; Arch. de gynécologie et d'obst., 1904, I.
LEBOUCQ. Acad. de méd. de Belgique, 29 février 1908.
LEONHARDT. Virch. Archiv, Bd. 149, 1897.
LINSER. Beitr. z. klin. Chirurgie, Bd. 47, 1903, p. 282.
LIVON. Société de biologie de Paris, 1908, II, p. 744; 1911, II, p. 47.
LIVON et PEYRON. Société de biologie de Paris, 1911, II, p. 49.
LO MONACO e VAN RYMBERCK. Atti della R. Accad. dei Lincei, X, 1901, pp. 172, 212, 265.
LOEVY e RICHTER. Archiv f. Anat. und Phys. (Phys. Abt.), 1899, p. 174.
LORAND. Archives génér. de médecine, 1904, n. 47.
LUNGHETTI. Archivio per le scienze mediche, XXXVI, 1912, n. 15; Accademia dei Fisiocritici di Siena, seduta del 25 luglio 1913.
LUSENA, Cronaca della clinica medica, 1897.
LUTHJE. Arch. f. exp. Pathol., 48, 1902, p. 184; 50, 1903, p. 268.
MALASSEZ. Arch. de phys. normale et pathol., V, 1885, p. 309; VI, p. 379.
MARBURG. Wiener med. Woch., 1904, p. 2512; 1908; Deut. Zeitschr. f. Nervenheilk., 1908; Arb. aus d. neurol. Inst. aus d. Wiener Universität, Bd. 17, 1909.
MARENGHI. Lo Sperimentale, 1903.
MARCHIAFAVA. Archivio ital. di biologia, 1882.
MARGULIES. Neurolog. Cbl., 1901, p. 1026.
MARRASSINI. Congresso della Società ital. di patologia. Modena, 1909; Pathologica, 1910, p. 271; Il Policlinico, 20, 1913.
MARRASSINI e LUCIANI. Rivista di fisica, matematica e scienze naturali, 1911.
MASAY. Ann. de la Société méd. de Bruxelles, to. 12, 1903, n. 3; *L'hypophyse. Etude de physiologie pathologique.* Bruxelles, Berley, 1908.
MASERA. Virch. Archiv, 199, 1910, p. 471.
MATIGNON. Bull. de la Société d'anthrop., 7 mai 1896, p. 323.
MEIGE. Archives gén. de méd., 1902.

MELCHIOR, *Die Hypophysis cerebri und ihre Bedeutung für die Chirurgie.* Erg. d. Chir. und Ortop., III, 1911.
MENSINGA. Inaug. Diss., Kiel, 1897.
MONTGOMERY e HAY. The Brit. Journal of Dermat., XII, 1900, p. 144.
MORANDI. Archivio per le scienze mediche, XXVIII, 1904, n. 38.
MORLAT. Thèse de Paris, 1903.
MÜNZER. Berl. klin. Woch., 1910, n. 8, p. 340; n. 9, p. 392.
NAZARI. Il Policlinico, Sezione Medica, 1906, p. 445.
VON NOORDEN. Münch. med. Woch., 1909, n. 39, p. 2033.
NOTHNAGEL. Wien. med. Blättern, 1888, n. 162.
ONANOFF. Thèse de Paris, 1892.
PARODI. Lo Sperimentale, LXVI, 1912, fasc. II–III.
PECHKRANZ. Neurol. Zbl. 1899, p. 203.
PENDE. Ziegler's Beiträge, Bd. 49, 1910, p. 437; Deut. Archiv f. klin. Mediz., 105, 1912, 3–4.
PICK. Deut. med. Woch., 1911, pag. 1930.
PIRRONE. Riforma medica, 1904, nn. 7–8.
PISENTI e VIOLA. Cbl. f. die med. Wiss., nn. 25–26, 1890.
PONFICK. Zeitschr. f. klin. Med., XXXVIII, 1899.
POPPI. Bollettino delle scienze mediche. Bologna, 1908; *L'ip: cerebrale*, Bologna, 1911.
RATH. Graefe's Arch., Bd. XXXIV, 1888, Abt. 4, p. 81.
RENON e DELILLE. Société de biologie de Paris, 64, 1908, p. 1037; 65, 1908, p. 499.
RESPIGHI. Giornale italiano delle malattie veneree e della pelle, 1899, p. 405.
RIBBERT, *Geschwülstlehre.* Bonn, 1904.
ROGOWITSCH. Arch. de phys. normale et pathologique, 1888; Ziegler's Beiträge, IV, 1888, p. 453.
ROMANI. Atti della R. Accad. dei Fisiocritici in Siena. Seduta del 27 giugno 1913.
SAINTON e RATHÉRY. Société méd. des Hôpitaux. Paris, 1908, p. 647.
SAJOUS. Gazette des Hôpitaux, 1908, n. 29.
SALMON. Revue de méd., to. 25, 1905, p. 220.
SALVIOLI e CARRARO. Archivio delle scienze mediche, 31, 1907; Arch. italien de biologie, 1908, to. 39.
SANDRI. Rivista di patologia nervosa e mentale, XIII, 1908, p. 118.
SAVAGNONE. Rivista italiana di neuropatologia, 1909, I.
SCHAEFFER. Journal de phys. et de pathol. générale, 1911.
SCHMINCKE. Aerzlicher Verein München, 10 Juli 1912.
SCHÖNEMANN. Virch. Archiv, 129, 1892, p. 311.
SCHLOFFER. Wiener klin. Woch., 1907, pp. 621 e 1075.
SICARD e BERCOWITZ. Société méd. des Hôpitaux. Paris, 1907, n. 22.
SICARD e ROUSSY. Ibid., 16 oct. 1903.
SOLI. Il Policlinico, Sezione Medica, 1906; Pathologica, I, 1909, p. 149.
SOTTI e SARTESCHI. Archivio per le scienze mediche, XXXV, n. 12, 1911.
SOUQUES. Académie de médecine, 16 janvier 1912; Société méd. des Hôpitaux, 19 juillet 1912.

SPERINO. Atti della Società Romana di antropologia, 1904, vol. X, p. 279.
STIEDA. Ziegler's Beiträge, Bd. VII, 1890, p. 535.
STRADA. Virch. Archiv, Bd. 203, 1911, p. 1.
STRAUSLER. Archiv der psych. Klin. Prag, 1907.
STRUMPELL. Deut. Zeitschr. f. Nervenheilk, 11, 1892, p. 51.
STUMPF. Cbl. f. Pathologie, XXI, 1910, p. 393; Virch. Archiv. Bd. 209, 1912.
TANDLER. Wiener klin. Woch., 1907, 1908, 1910; Archiv f. Entwiklmek., 1909, 1910.
TANDLER e GROSZ. Wiener klin. Woch., 1908, n. 9.
TAPIE. Gaz. hebd. n. 5, 1890.
THAON, *L'hypophyse à l'état normal et dans les maladies*. Paris, Doin, 1907; C.-R. de la Société de biologie de Paris, 1907, I, p. 714.
TIZZONI e CENTANNI. Archivio delle scienze mediche, XIV, 1890.
TÖLKEN. Mitt. aus d. Grenzg. d. Med. und Chir., 24, 1912, Ht. 4-5.
TORRI. *L'ipofisi nelle infezioni*, Pisa, tip. Orsolini, 1903.
TRAINA. Rivista italiana di clinica medica, 1907, nn. 32-33.
VASSALE. Rivista sperimentale di freniatria, 1890, 1892, 1902; *L'ipofisi sul mixedema e nell'acromegalia*. Reggio Emilia, tip. Calderini, 1902.
VASSALE e SACCHI. Rivista sperimentale di freniatria, 1892, p. 525; 1894, p.
VIGOROUX e DELMAS. Nouvelle Iconographie de la Salpétrière, 20, 1907, p. 238.
WASDIN. The Phyladelphia med. Journal, 1903, p. 432.
WIENANDS. Ziegler's Beiträge, XVII, 1895.
WIESEL in Lubarsch Ergebenisse der Path., 15, II, 1911.
ZACCARINI. Bullettino della Società medica di Parma, 1912.
ZACK. Wiener klin. Rundsch., 1904, n. 10, p. 165.

SPIEGAZIONE DELLE FIGURE

Fig. 1. – Ghiandole sebacee riscontrate nella metà sinistra del tumore g. s. ghiandole sebacee tr. o. trabecole ossee. Kor. Ob. 3, Oc. 3, t. ch. (ridotta di $^1/_3$).

Fig. 2. – Accumulo sotto- ed intraepiteliale di sostanza amorfa (Mallory). Kor. Ob. 6, Oc. 3 (ridotta di $^1/_3$).

Fig. 3. – Cumulo di fessure in seno alla volta della pseudociste. Kor. Ob. 3, Oc. 3, t. ch. (ridotta di $^1/_3$).

Fig. 4. – Gruppi di cellule alveolari in seno alla membrana rivestente la cavità pseudocistica Kor. Ob. 6, Oc. 3 (ridotta di $^1/_3$).

Fig. 5. – Cumulo di cellule corneificate contenuto in una trabecola epiteliale c. c. cellule cornee. Koristka Ob. 6, Oc. 3, tubo chiuso (ridotta di $^1/_3$).

Fig. 6. – Cellule epiteliali in vario stato di corneificazione. Kor. Ob. $^1/_{15}$ imm. omog. Oc. 4 comp., t. ch. (ridotta di $^1/_4$).

Fig. 7. – Idem, a più forte ingrandimento. Kor. Ob. 7*, Oc. 3, t. ch. (rid. di $^1/_4$).

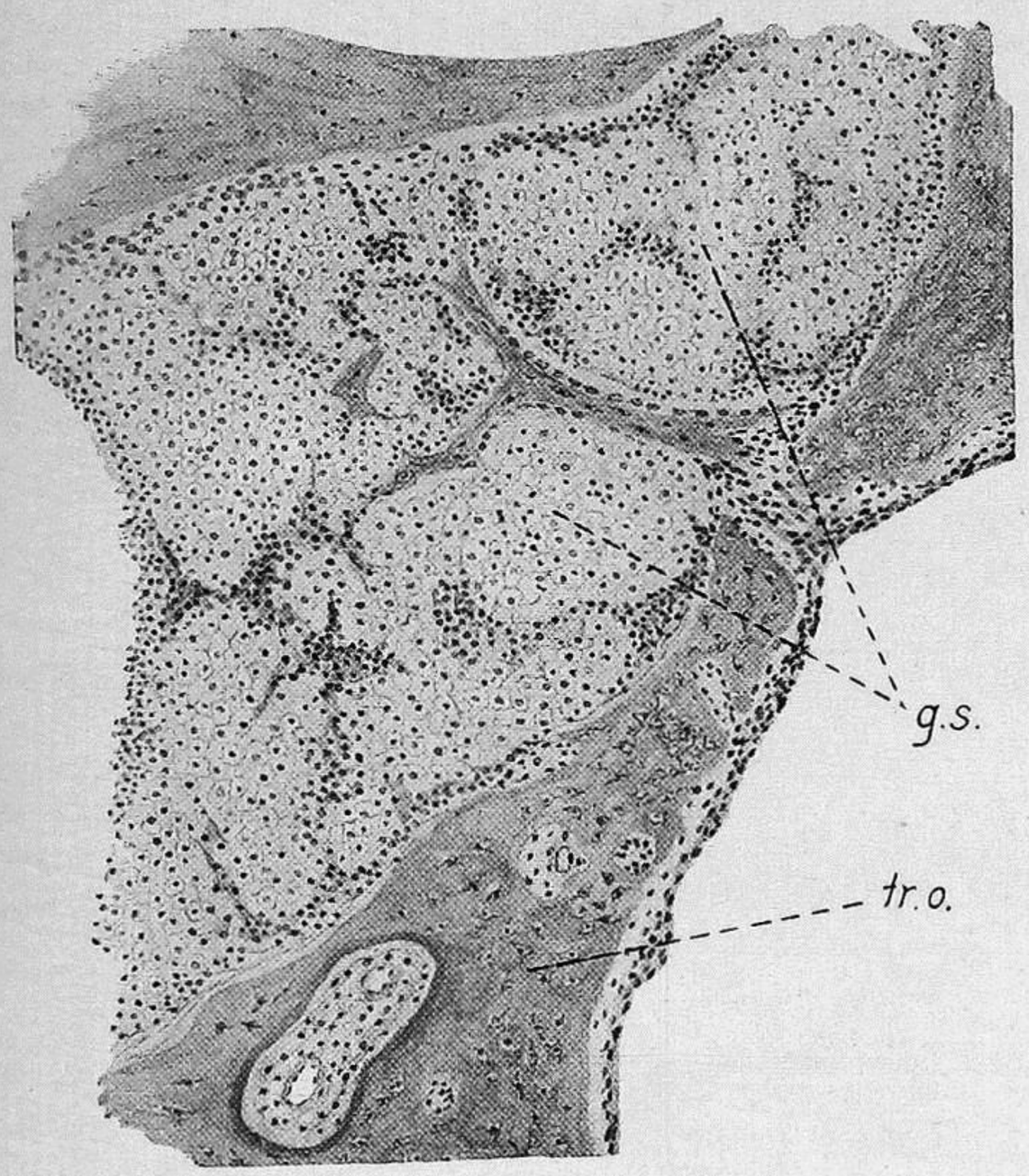

Fig. 1.

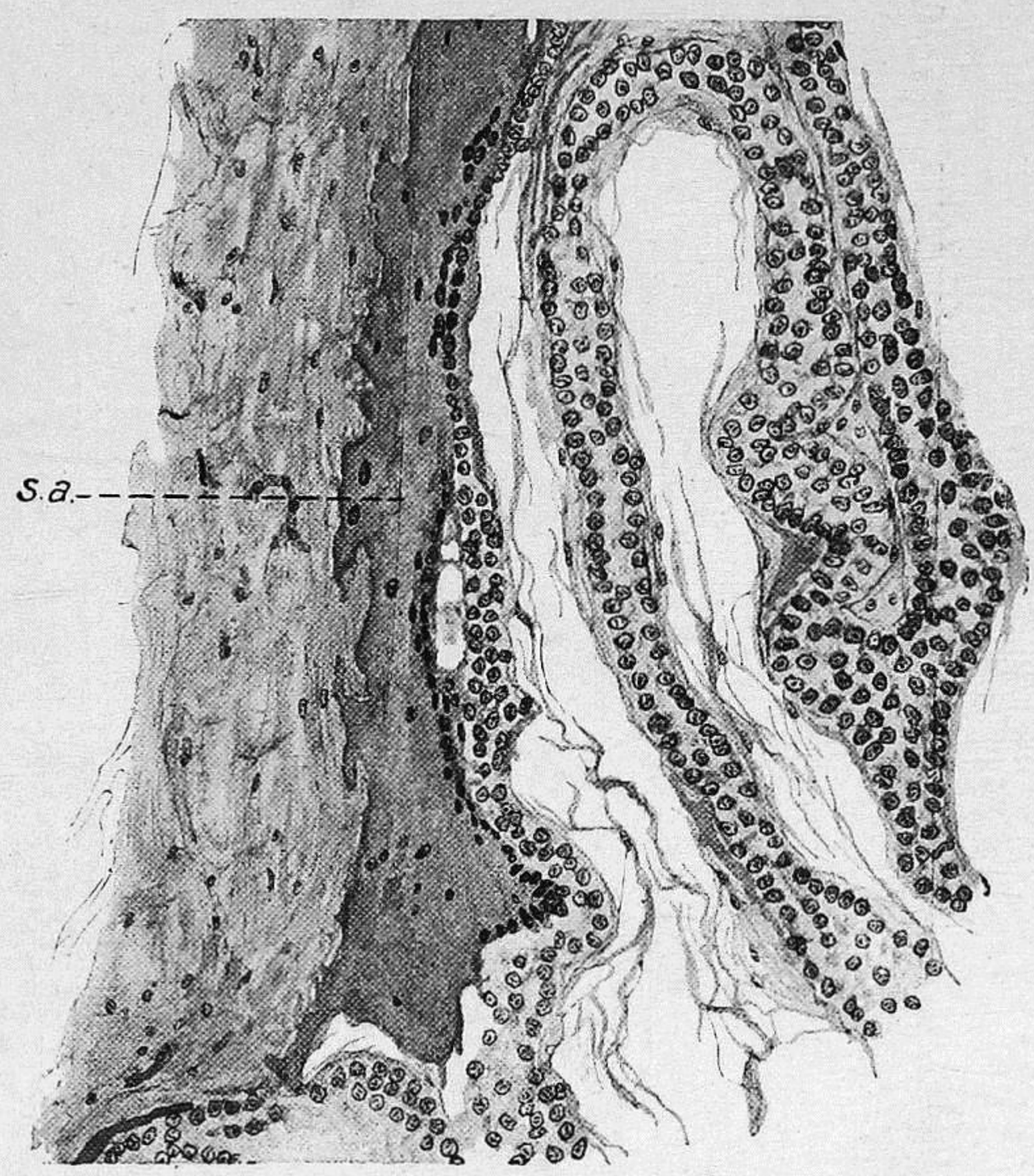

Fig. 2.

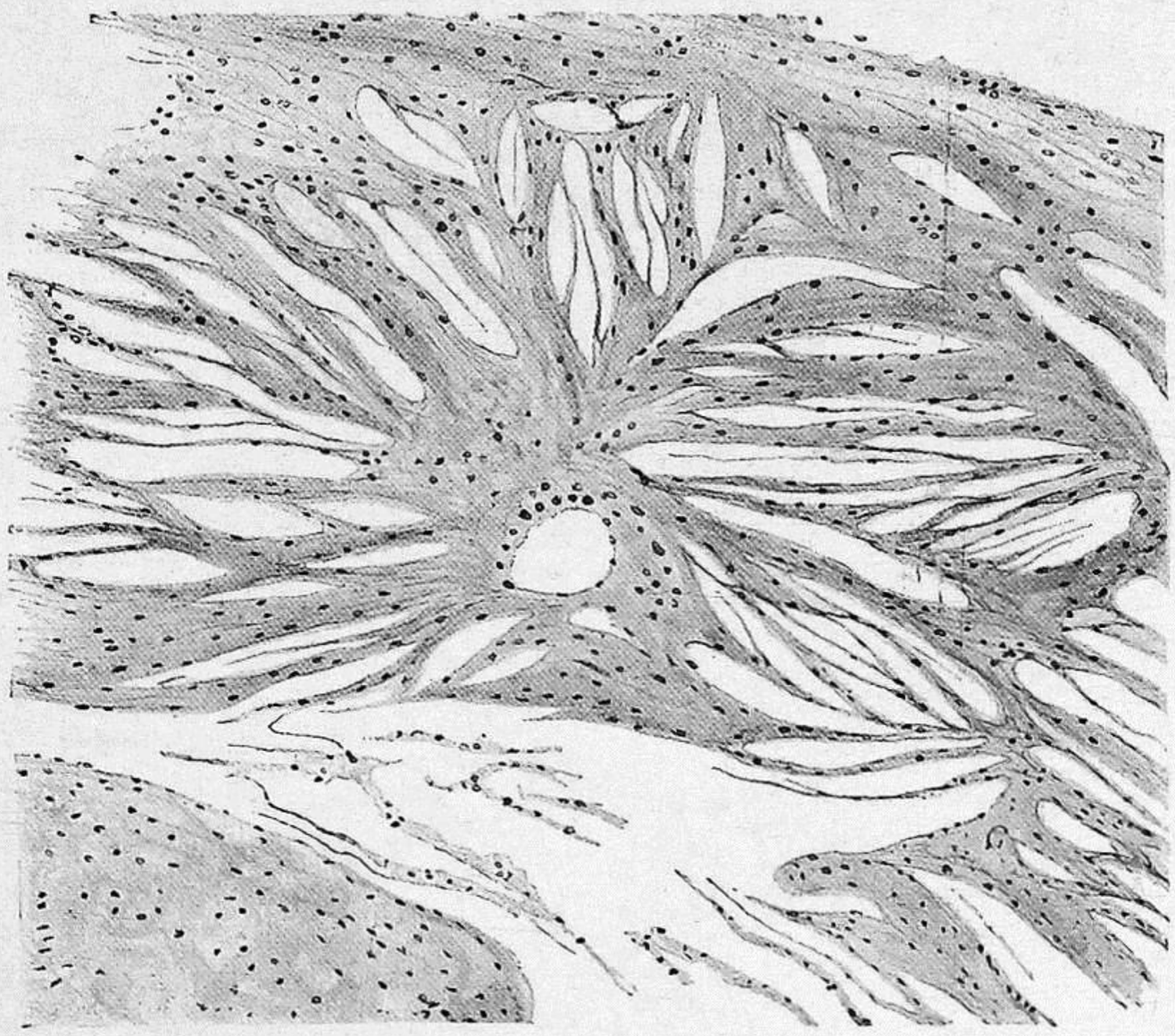

Fig. 3.

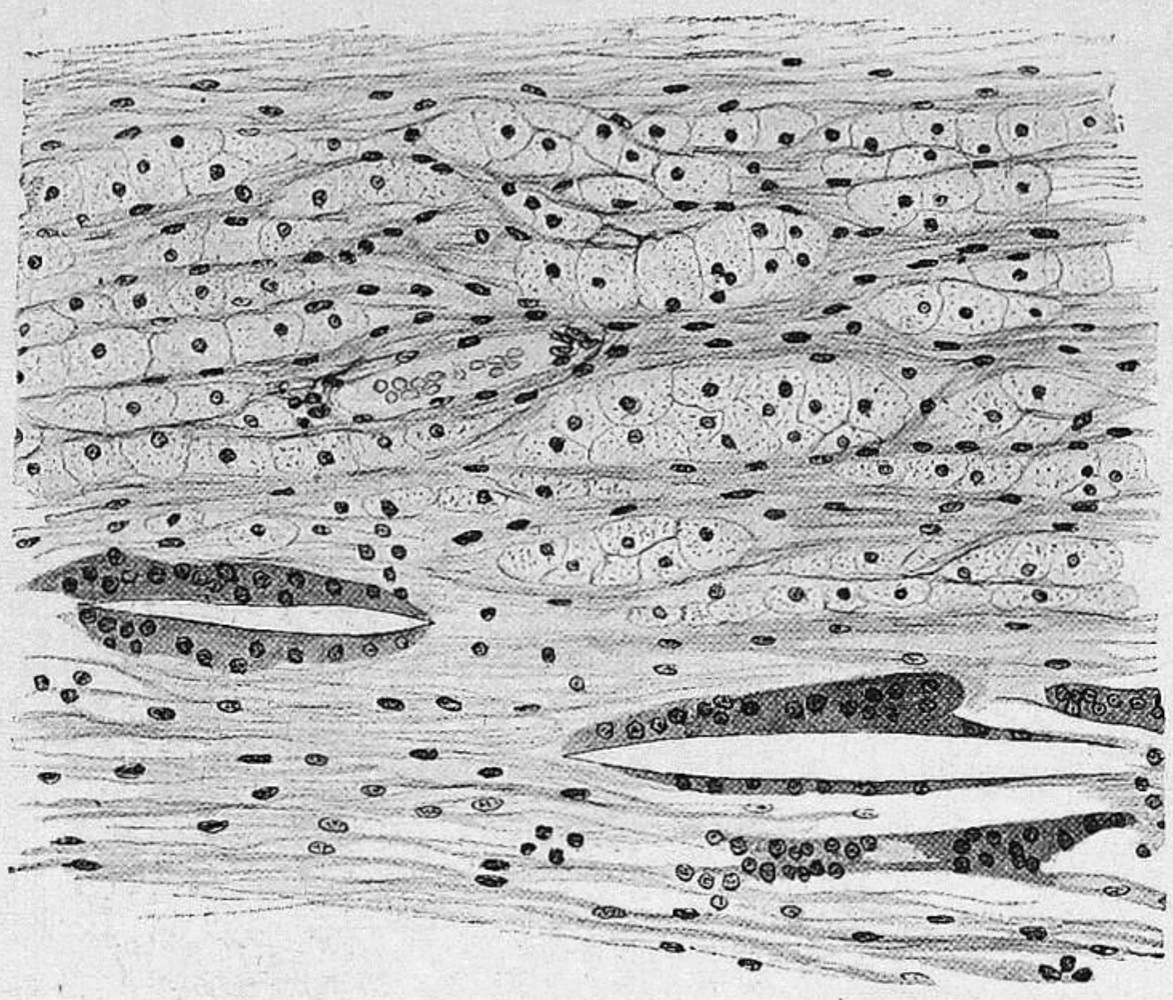

Fig. 4.

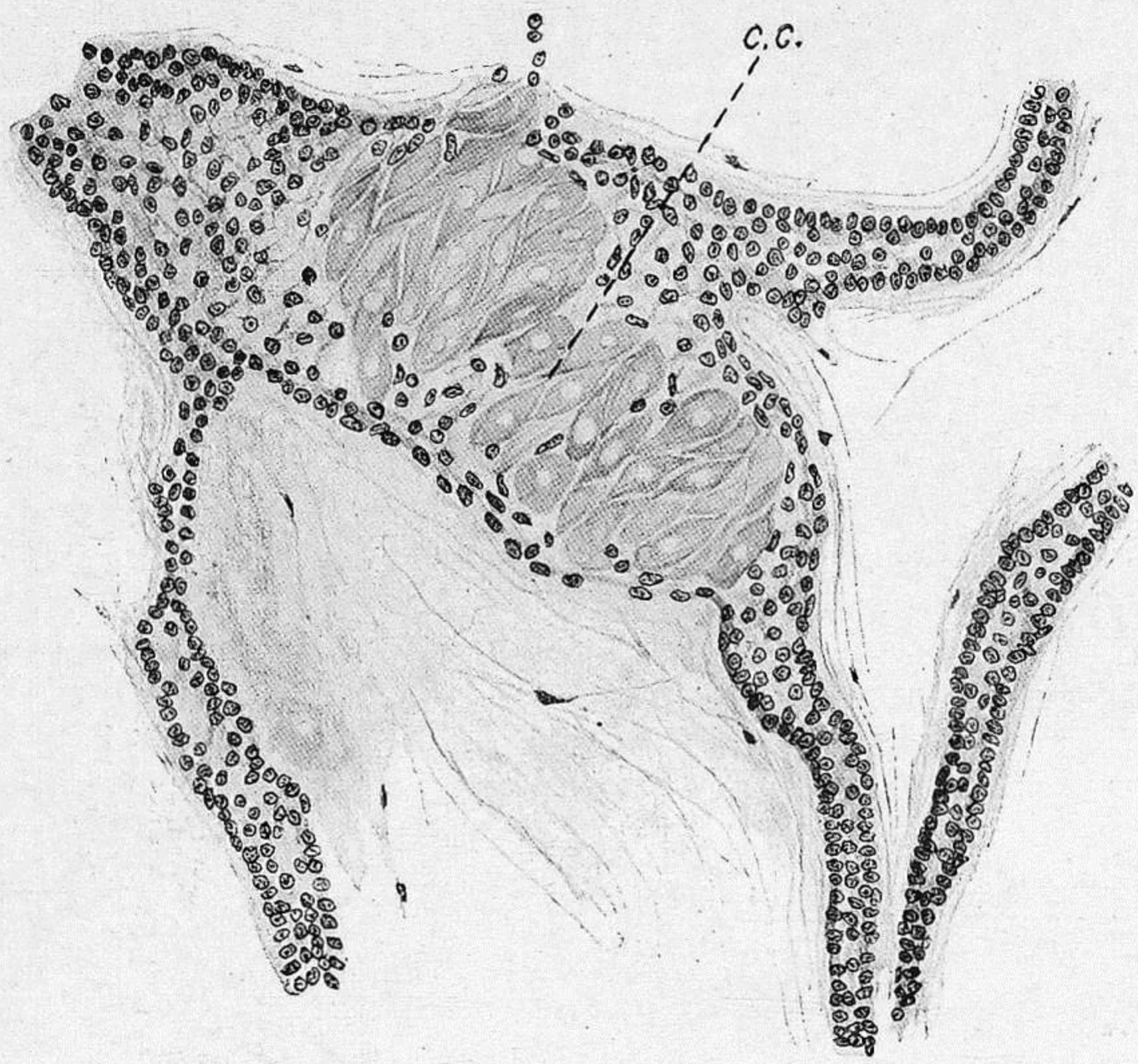

Fig. 5.

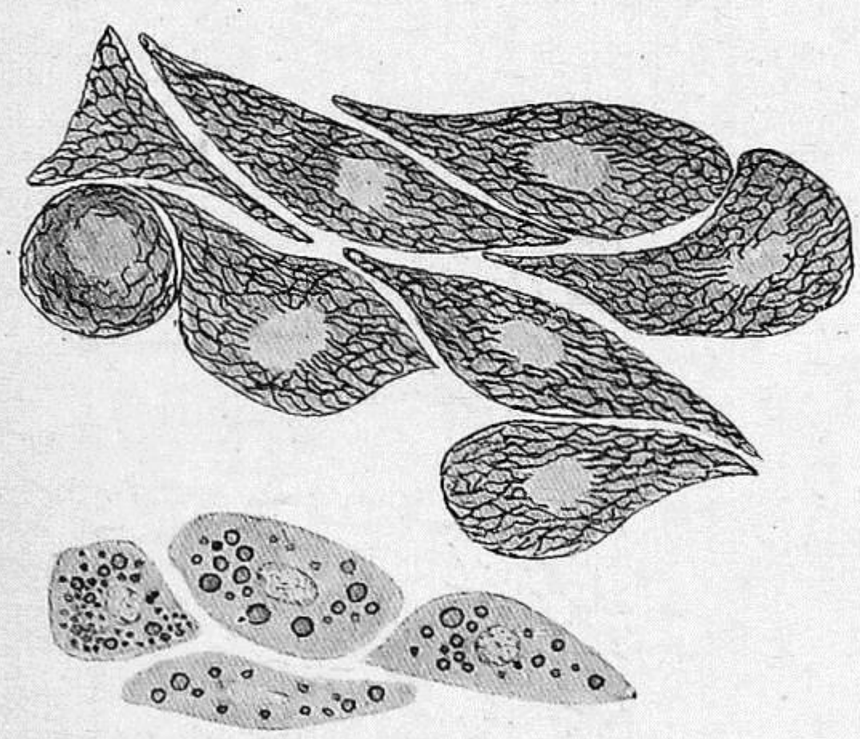

Fig. 6.

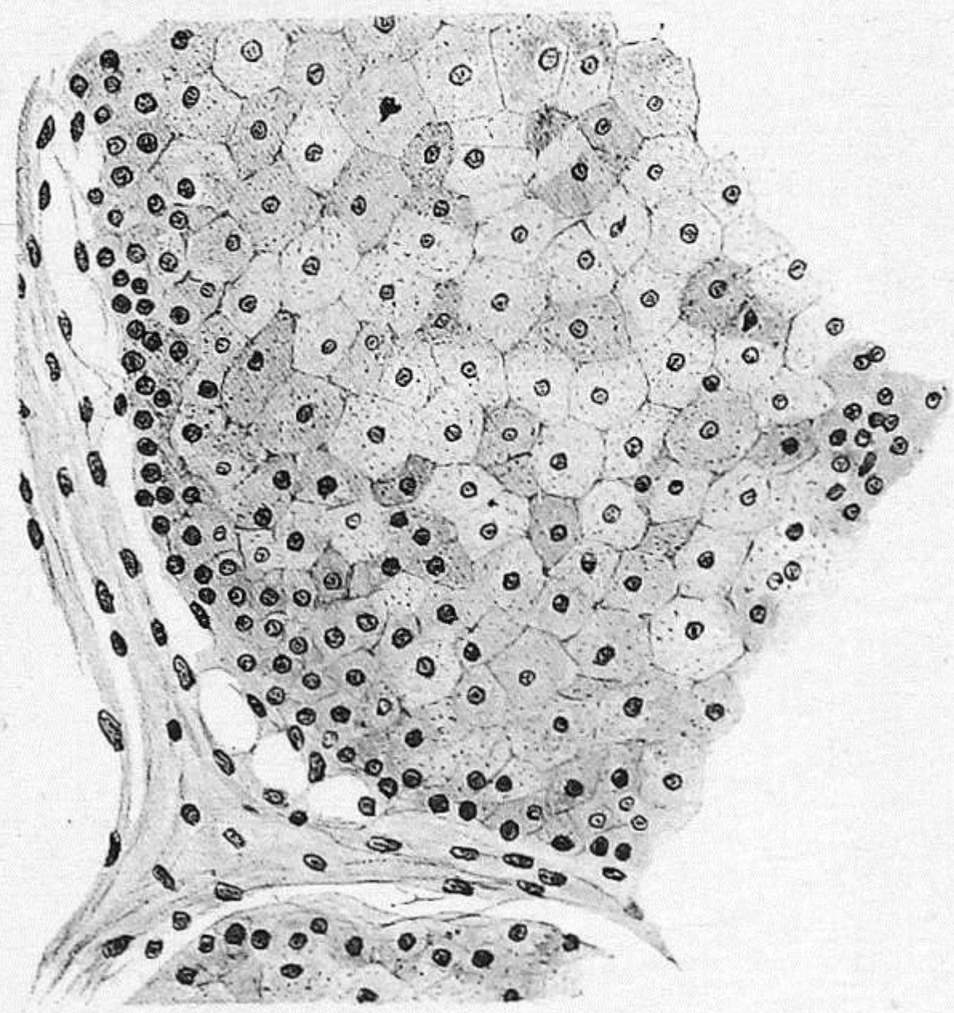

Fig. 7.